

# Síndrome de Joubert Asociado a Apnea Central del Sueño en un Adulto de Colombia

## *Joubert Syndrome Associated With Central Sleep Apnea In An Adult From Colombia*

Juan Felipe Quintero-Moreno,<sup>1</sup> Jhon Darbi Ramirez-Diossa<sup>2</sup>

### Resumen

**Introducción:** El síndrome de Joubert es una ciliopatía de transmisión autosómica recesiva. Las cilias primarias cumplen funciones en la proliferación neuronal, migración axonal en cerebelo y tallo cerebral. Marie Joubert y colaboradores en 1969 publicaron 4 casos con agenesia total o parcial del vermis cerebeloso y episodios de apnea-hiperpnea neonatal. Desde edades tempranas las principales manifestaciones son: trastornos del patrón respiratorio, nistagmus, anormalidades en la deglución, hipotonía, la ataxia y discapacidad intelectual. Clásicamente se ha descrito que al crecer los pacientes mejoran de las alteraciones respiratorias.

**Caso clínico:** Se describe el caso de un paciente de 39 años hombre adulto, con retardo mental e historia de desorden del movimiento de miembros inferiores al dormir, ronquidos, pausas respiratorias y somnolencia diurna. Segundo hijo, con embarazo a término, sin escolaridad, al examen físico: disartria, falla de memoria a corto plazo y semántica, escala de Epworth: 9/24. Con hallazgo en resonancia magnética cerebral (RMN) de hipoplasia del vermis cerebeloso y de los hemisferios formando el “signo del molar.” Además, con polisomnografía que demostró apnea central del sueño.

**Conclusión:** Es fundamental visibilizar este tipo de síndromes para establecer el diagnóstico en edad prenatal o edades tempranas, lo cual permite una consejería genética oportuna y una atención multidisciplinaria temprana. El tratamiento adecuado de los trastornos del sueño que tienen los pacientes es crucial para una mejor calidad de vida.

**Palabras clave:** Ciliopatías, Síndrome de Joubert, Signo del molar, vermis cerebeloso, apnea central del sueño, Colombia

### Abstract

**Introduction:** The Joubert syndrome is an autosomal recessive disorder, classified as a ciliopathy. The primary cilia have a role in neuronal proliferation and axonal migration in the cerebellum and brainstem. Marie Joubert and colleagues in 1969 published four cases with partial or total agenesis of the cerebellar vermis and apnea-hyperpnea neonatal episodic disorder. From an early age the principal manifestations are: abnormal breathing pattern, nystagmus, swallowing alterations, hypotonia, ataxia and intellectual disability. Classically, the neonatal breathing disorder improve with age.

**Clinical case:** A 39 years old, with intellectual disability and a history of a movement disorder involving a lower extremity, snoring, episodes of central apnea, hypotonia and nystagmus. He was the second child, with an uncomplicated, full-term gestation. In the clinical exam was found dysarthria, short term and semantic memory loss, Epworth scale: 9/24. Brain magnetic resonance imaging (MRI) showed cerebellar vermis hypoplasia and elongation of the hemispheres as the “molar tooth sign.” Moreover, a polysomnography study found a central sleep apnea disorder.

**Discussion:** It is fundamental to recognize this syndrome to establish a prenatal or an early age diagnosis, for a multidisciplinary approach and an early genetic counseling. The treatment of the sleep disorder in these patients is crucial for a better quality of life.

**Keywords:** Ciliopathy, Joubert Syndrome, Molar tooth sign, cerebellar vermis, sleep apnea central, Colombia

Rev. Ecuat. Neurol. Vol. 30, N° 1, 2021

<sup>1</sup>Universidad Tecnológica de Pereira, Facultad de Ciencias de la Salud, Programa de Medicina. Grupo de Fisiología Celular y Aplicada.

<sup>2</sup>Universidad El Bosque. Universidad Nacional Autónoma de México.

Correspondencia:

Juan Felipe Quintero-Moreno

E-mail: juafelquintero@utp.edu.co

Dirección: Carrera 27 #10-02 Barrio Álamos - Risaralda - Colombia - AA: 97 -

Código postal: 660003, Facultad de Ciencias de la Salud.

## Introducción

El síndrome de Joubert (SJ) (OMIM 213300) es una malformación congénita autosómica recesiva clasificada dentro de las Ciliopatías genéticas. Existen alrededor de 13 genes asociados: AHI1, CPLANE1, CSPP1, INPP5E, KIAA0586, MKS1, TCTN2, NPHP1, CEP290, TMEM67, TMEM 216 RPGRIP1L, ARL13B y CC2D2A. Estos codifican proteínas estructurales relacionadas con los cilios primarios que cumplen funciones en los fotorreceptores, proliferación neuronal, células del túbulo renal y conductos biliares.<sup>1,2</sup> A su vez, cumplen funciones en el desarrollo del cerebelo, vermis y tallo encefálico, regulando algunas vías embrionarias implicadas en procesos de proliferación del neuroblasto, en la migración, diferenciación de las células de Purkinje y neuronas granulares.<sup>2-4</sup>

Esta condición fue descrita en 1969 en 4 individuos de una misma familia que presentaban agenesia del vermis cerebelar, apnea-hiperpnea, ataxia, movimientos oculares anormales y retraso psicomotor.<sup>5</sup> La prevalencia de este síndrome se encuentra entre 1:80.000 a 1:100.000 nacidos vivos<sup>2,6,7</sup> que puede estar subestimada.<sup>6</sup> Clínicamente, se identifica desde la etapa neonatal con trastornos en el ritmo respiratorio, nistagmus y alteraciones en la deglución; posteriormente predomina la hipotonía, la ataxia y la discapacidad intelectual.<sup>7</sup> Al examen físico se encuentra: frente prominente, epicanto, ptosis palpebral y baja implantación de pabellones auriculares.<sup>1</sup> Otras manifestaciones que se pueden encontrar son: tubulopatía renal, inmunodeficiencia y, a nivel cerebral, trastornos de la migración neuronal en tronco encefálico.<sup>7</sup>

En la resonancia magnética nuclear cerebral se han descrito, en el corte axial, la elongación de los pedúnculos cerebelosos superiores, displasia cerebelosa y fosa interpeduncular ensanchada o “signo del molar”, el cual está dado por la ausencia de las fibras decusadas del tracto peduncular superior del cerebelo.<sup>8,9</sup> Pueden presentarse alteraciones de forma extensa y difusa en los hemisferios cerebelosos, el vermis poco desarrollado dentro de una fosa posterior pequeña, el cuarto ventrículo en comunicación con una gran cisterna magna, hipoplasia del tronco encefálico y agenesia del cuerpo calloso.<sup>8</sup> Algunos autores han propuesto clasificaciones clínicas donde se correlacionan el genotipo-fenotipo con las manifestaciones clínicas y la imagenología.<sup>7</sup>

Presentamos este reporte con el fin de dar a conocer el caso de un paciente adulto con SJ, las características con las cuales se estableció su diagnóstico, complicaciones y resaltar un problema para tener en cuenta en estos pacientes: los trastornos del sueño en la vida adulta. Al momento de la revisión, este era el primer caso reportado con SJ en Colombia.

## Caso clínico

Paciente de 39 años de sexo masculino, diestro, natural y procedente de Pereira en Risaralda – Colombia, con discapacidad intelectual de severidad indeterminada. Acude al Servicio de Neurología, acompañado de su madre, por presentar un cuadro clínico de varios años de evolución, caracterizado por movimientos incesantes de los miembros inferiores al dormir acompañado de ronquidos ocasionales no perturbadores, pausas respiratorias y somnolencia diurna excesiva. Realiza siesta de aproximadamente 60 minutos.

**Antecedentes personales:** Segundo hijo, nacido a término por vía vaginal y sin complicaciones; la madre refiere llanto demorado y retraso en el desarrollo psicomotor. Paciente que no tuvo acceso a servicios educativos, pero sabe leer y escribir su nombre. Antecedentes patológicos: hernia hiatal, asma y enfermedad por reflujo gastroesofágico. Farmacológicos: Montelukast 10 mg cada noche, Loratadina 20 mg cada 12 horas y Omeprazol 100mg al día.

**Examen físico:** presión arterial de 110/70 mmHg, frecuencia cardíaca a 72 latidos por minuto, peso de 63.3 Kg, talla de 1.66 m, IMC de 23.05 Kg/m<sup>2</sup> y circunferencia del cuello de 40 cm. Obtuvo una puntuación de 9/24 en la escala de Epworth. Paciente con habla disártrica, falla de memoria a corto plazo y alteración en la semántica. Función del lenguaje está conservada.

**Paraclínicos:** Al paciente se le realizó una polisomnografía basal con oximetría de pulso (Ver Tabla 1) la cual fue interpretada según los criterios de la Academia

**Tabla 1.** Parámetros de la polisomnografía del paciente adulto con apnea central de sueño y síndrome de Joubert.

Arquitectura del sueño	
Variable	Valor
Tiempo total registro (min) <sup>1</sup>	431
Tiempo total sueño (min)	333
Eficiencia sueño (%)	77,26
Inicio de MOR <sup>2</sup> (min)	168
Etapas N1 (%)	6
Etapas N2 (%)	81
Etapas N3 (%)	7
MOR (%)	6
Movimiento total de miembros	15
Eventos respiratorios	
Variable	Valor
Apnea central	128
Hipopnea central	0
AHI <sup>3</sup> central	22,8
Apnea obstructiva	1
Promedio saturación de oxígeno	92%

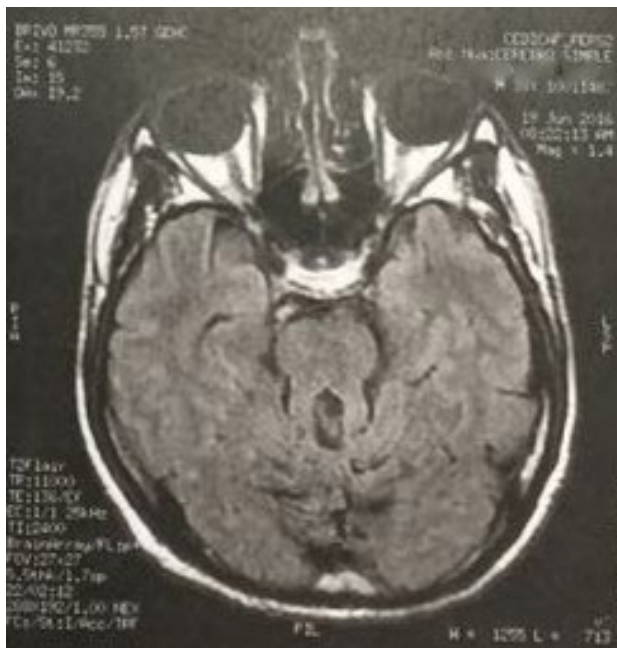
<sup>1</sup>min: minutos.

<sup>2</sup>MOR: movimientos oculares rápidos.

<sup>3</sup>AHI: índice apnea-hipopnea.

Americana de Sueño.<sup>10</sup> Se estableció el diagnóstico de Síndrome de Apnea Central del Sueño del Adulto. Se sugirió ampliar estudios para precisar la etiología de este trastorno respiratorio y la realización de un estudio de titulación de presión aire positivo.

En imagen por Resonancia Magnética se describe un “aspecto hipoplásico de los lobulillos cefálicos del vermis y de los hemisferios cerebrales, adoptando el signo del molar, cambios displásicos en el cuerpo caloso con aspecto engrosado de su cuerpo e hipoplasia del pico”; por ende, se debe descartar síndrome de Joubert.



**Figura 1.** Resonancia magnética cerebral del paciente con Síndrome de Joubert. A: Se observa en un corte axial a nivel del puente el signo del molar.

## Discusión

En el caso clínico se describe un paciente diagnosticado de SJ en la edad adulta por medio de imagenología y estudios paraclínicos del sueño. El diagnóstico se basa en la clasificación propuesta por Brancati et al. y se describió un SJ puro, catalogado como una patología de mutación poligénica.<sup>7</sup> Para establecer cuál de los 6 subtipos presenta el paciente, es necesario estudiar mutaciones genéticas puntuales, cuya descripción excede los límites de esta presentación.

Resaltar que el paciente en cuestión ha convivido con alteraciones del sueño y de la respiración, contrario a lo descrito en la literatura que indica que las alteraciones respiratorias mejoran con la edad del paciente.<sup>7,11</sup> Otros reportes en población pediátrica han resaltado que estas alteraciones del sueño se han asociado a diferentes síndromes, especialmente en el SJ, se incluye la apnea central del sueño de forma periódica que empeora en fases no

MOR. Por ende, se sugiere control con polisomnografía desde los 12 meses de edad.<sup>12</sup>

Un paciente de 15 años en Japón fue diagnosticado con SJ y presentó somnolencia diurna y alteración del patrón respiratorio relacionado con el sueño. Le realizaron una polisomnografía donde identificaron apnea de tipo central con un índice apnea-hipopnea de 16 eventos/hora. Un año después, con terapia suplementaria de oxígeno, mejoró su condición de base.<sup>11</sup> Otro estudio, reportó un individuo de 25 años con diagnóstico tardío de SJ, apnea central severa y respiración periódica con saturación baja. Fue tratado con BiPAP en modo ST, con mejoría en su calidad de sueño y saturación de oxígeno.<sup>9</sup> Estos casos coinciden en algunos de los hallazgos de nuestro paciente como lo son: la edad tardía en el diagnóstico del síndrome de Joubert, la apnea central del sueño explicada por una actividad refleja del tronco cerebral y que llevó al uso de dispositivos externos para mejorar la capacidad respiratoria y el sueño.

Un estudio que siguió a 29 pacientes con SJ que presentaron el signo del molar, con una edad promedio de 8 años 5 meses, reportó que 13 (44,8%) presentaron apnea en el tiempo de seguimiento;<sup>13</sup> lo que demuestra la presencia de apneas en la adolescencia y adultez, llevando a complicaciones graves del sueño como en el caso de nuestro paciente y lo descrito en otros reportes.<sup>9,11</sup> Por otro lado, en Argentina se describieron 4 casos de SJ puro en adultos de una misma familia, la madre consultó para conocer la causa de discapacidad intelectual y visual de sus hijos. En la descripción reportaron episodios de apnea hiperpnea que mejoraron progresivamente; no reportan si este síntoma persistió hasta la adultez o si presentaban alteraciones del sueño.<sup>2</sup>

En conclusión, son pocos los casos descritos de SJ en la adultez. Es importante tener en cuenta este síndrome para que, en edades gestacionales tempranas, se realice con rigurosidad la ultrasonografía de detalle anatómico para detectar las anomalías de la fosa posterior que permitan sospechar SJ. De esta manera, se justifica la realización de resonancia magnética nuclear craneal que ofrece más información para establecer el diagnóstico.<sup>14</sup> Con el propósito de realizar la detección precoz de posibles alteraciones en otros órganos, es necesario garantizar una atención oportuna por un grupo multidisciplinar de profesionales. La asociación entre SJ y alteraciones del sueño, aunque infrecuente, afecta la calidad de vida del paciente. Por esa razón se hace necesario reunir más información respecto a este síndrome y definir mejor su manejo.

## Referencias

1. Romani M, Micalizzi A, Valente EM. Joubert syndrome: congenital cerebellar ataxia with the “molar tooth”. *Lancet neurology*. 2013;12(9):10.1016/S1474-4422(13)70136-4. [https://doi.org/10.1016/S1474-4422\(13\)70136-4](https://doi.org/10.1016/S1474-4422(13)70136-4).

2. Angemi JA, Zuccotti JC. Joubert syndrome: report of four adult siblings affected. *Revista de neurologia*. 2012;54(10):609-12. <https://doi.org/10.33588/rn.5410.2011651>.
3. Basson MA, Wingate RJ. Congenital hypoplasia of the cerebellum: developmental causes and behavioral consequences. *Frontiers in neuroanatomy*. 2013;7:29. <https://doi.org/10.3389/fnana.2013.00029>.
4. Millen KJ, Gleeson JG. Cerebellar development and disease. *Current opinion in neurobiology*. 2008;18(1):12-9. <https://doi.org/10.1016/j.conb.2008.05.010>.
5. Joubert M, Eisenring J-J, Preston J, Andermann F. Familial agenesis of the cerebellar vermis. A syndrome of episodic hyperpnea, abnormal eye movements, ataxia, and retardation. 1969;19(9):813-. <https://doi.org/10.1212/wnl.19.9.813>.
6. Parisi MA, Doherty D, Chance PF, Glass IA. Joubert syndrome (and related disorders) (OMIM 213300). *European Journal Of Human Genetics*. 2007;15:511. <https://doi.org/10.1038/sj.ejhg.5201648>.
7. Brancati F, Dallapiccola B, Valente EM. Joubert Syndrome and related disorders. *Orphanet Journal of Rare Diseases*. 2010;5:20-. <https://doi.org/10.1186/1750-1172-5-20>.
8. McGraw P. The molar tooth sign. *Radiology*. 2003;229(3):671-2. <https://doi.org/10.1148/radiol.2293020764>.
9. Wolfe L, Lakadamyali H, Mutlu GM. Joubert syndrome associated with severe central sleep apnea. *Journal of clinical sleep medicine : JCSM : official publication of the American Academy of Sleep Medicine*. 2010;6(4):384-8. <https://doi.org/10.5664/jcsm.27882>.
10. Berry RB, Gamaldo CE, Harding SM, Brooks R, Lloyd RM, Vaughn BV, et al. AASM Scoring Manual Version 2.2 Updates: New Chapters for Scoring Infant Sleep Staging and Home Sleep Apnea Testing. *Journal of clinical sleep medicine : JCSM : official publication of the American Academy of Sleep Medicine*. 2015;11(11):1253-4. <https://doi.org/10.5664/jcsm.5176>.
11. Nozaki F, Kumada T, Shibata M, Hayashi A, Hiejima I, Mori M, et al. A patient with Joubert syndrome who developed sleep-related breathing disorder at 15 years of age. *No to hattatsu = Brain and development*. 2016;48(6):430-3. <https://doi.org/10.11251/ojjsn.48.430>.
12. Yates JF, Troester MM, Ingram DG. Sleep in Children with Congenital Malformations of the Central Nervous System. *Current Neurology and Neuroscience Reports*. 2018;18(7):38. <https://doi.org/10.1007/s11910-018-0850-6>.
13. Hodgkins PR, Harris CM, Shawkat FS, Thompson DA, Chong K, Timms C, et al. Joubert syndrome: long-term follow-up. *Developmental medicine and child neurology*. 2004;46(10):694-9. <https://doi.org/10.1111/j.1469-8749.2004.tb00983.x>.
14. Xiang J, Zhang L, Jiang W, Zhang Q, Wang T, Li H, et al. Prenatal Diagnosis and Genetic Analysis of a Fetus with Joubert Syndrome. *BioMed research international*. 2018;2018:7202168. <https://doi.org/10.1155/2018/7202168>.

**Conflicto de interés:** Ninguno que declarar.

**Agradecimientos:** A Diana Marcela Diaz Hoyos MD por su ayuda con la revisión del manuscrito.