

Aterosclerosis Carotidea: Una Causa Frecuente Pero Prevenible de Ictus Isquémico

Carotid Atherosclerosis: A Common But Preventable Cause Of Ischemic Stroke

Victor J. Del Brutto,¹ Faddi Saleh-Velez²

Resumen

La aterosclerosis carotidea (AC) es responsable del 10-20% de todos los ictus isquémicos y se caracteriza por ser una causa prevenible de ictus mediante el control de factores de riesgo, manejo médico intensivo, y, en casos de AC severa, mediante la revascularización carotidea. Estudios originales en la década de 1990 mostraron un beneficio significativo de la revascularización por endarterectomía en pacientes con AC sintomática y estenosis severa (>70%), mientras que el beneficio en pacientes con estenosis moderada (50-69%) y en aquellos con AC asintomática fue más modesto. La identificación de factores de riesgo no tradicionales que puedan ayudar a la detección temprana y prevención primaria de AC, la eficacia de la terapia médica intensiva para disminuir el riesgo de ictus en pacientes con AC asintomática, y el desarrollo de nuevas técnicas quirúrgicas de revascularización con menor riesgo de complicaciones perioperatorias, son áreas de investigación activa en el manejo de pacientes de AC. El objetivo de nuestro artículo es resumir los conocimientos actuales de la AC y brindar un enfoque práctico para el diagnóstico y tratamiento de AC.

Palabras clave: aterosclerosis carotidea, estenosis carotidea, ictus isquémico, endarterectomía

Abstract

Carotid atherosclerosis is responsible for 10-20% of all ischemic strokes and is characterized by a high risk of stroke recurrence, as well as by its preventable nature through the control of vascular risk factors, intensive medical management, and surgical revascularization in cases of severe stenosis. Pivotal studies in the 90's showed significant benefit of carotid endarterectomy in patients with severe symptomatic carotid stenosis (>70%), whereas the benefit in patients with moderate stenosis (50-69%) and those with asymptomatic disease was modest. Active areas of research in the field include the identification of novel non-traditional risk factors directed to the early diagnosis and primary prevention of carotid atherosclerosis, the efficacy of intensive medical management to decrease the risk of stroke among patients with asymptomatic disease, and the development of new surgical revascularization techniques with lower complication rates. Through this revision manuscript we aim to summarize the current knowledge on carotid atherosclerosis and expose a practical approach for its diagnosis and treatment.

Keywords: carotid atherosclerosis, carotid stenosis, ischemic stroke, endarterectomy

Rev. Ecuat. Neurol. Vol. 30, N° 1, 2021

Introducción

Los eventos cerebrovasculares agudos (ictus) conllevan un alto riesgo de consecuencias devastadoras para sus víctimas y tienen un gran impacto en la salud de una sociedad. A nivel mundial, se estima que existen aproximadamente 14 millones de ictus nuevos y 6 millones de muertes relacionadas a ictus cada año, representando así la causa más común de discapacidad crónica en adultos y

la segunda causa de muerte más frecuente después de la enfermedad coronaria.¹ Mas del 70% de ictus y muertes relacionadas a ictus ocurren en países en vías de desarrollo.² Mas aún, se pronostica un aumento de la morbimortalidad relacionada a ictus en los países en vías de desarrollo debido al envejecimiento poblacional y a la transición epidemiológica de enfermedades traumáticas e infecciosas a enfermedades crónicas no transmisibles.^{2,3}

¹Departamento de Neurología, University of Miami Miller School of Medicine, FF Miami, FL, USA.

²Departamento de Neurología, The University of Chicago, Chicago, IL, USA.

Correspondencia:

Victor J. Del Brutto, MD

Dirección: 1120 NW 14 Street, Ste 1385. Miami, FL, USA, 33136.

Department of Neurology, Stroke Division

University of Miami Miller School of Medicine

Telefono: (305) 243-7574

Fax: (305) 243-4678

E-mail: vjd30@med.miami.edu

Twitter: @vdelbrutto

El ictus isquémico es el tipo más frecuentes de ictus y puede originarse por patologías heterogéneas.⁴ La aterosclerosis carotídea (AC) es responsable del 10 al 20% de todos los ictus isquémicos.^{5,6} El principal factor que determina el riesgo de ictus en individuos con AC es el grado de estenosis luminal causado por la placa aterosclerótica. Se considera AC moderada cuando la estenosis es del 50-69% y AC severa cuando es 70%.^{7,8} Además, existen biomarcadores detectados por métodos de imagen no invasivos que revelan la presencia de AC subclínica. Estos biomarcadores incluyen el aumento del grosor de la íntima media carotídea (GIMC) y la presencia de placa carotídea no estenosante (Figura 1). Los biomarcadores de AC subclínica no solo han sido relacionados a un aumento del riesgo de ictus, pero también a una mayor incidencia de eventos cardiovasculares.⁹

La AC es de especial interés para los neurólogos vasculares debido a su alta prevalencia, alto riesgo de ictus recurrente y a la existencia de varias medidas terapéuticas para su manejo y prevención. Estudios pioneros demostraron que la revascularización mediante endarterectomía carotídea (EAC) disminuye significativamente el riesgo de ictus recurrente en pacientes con isquemia cerebral secundaria a AC con estenosis luminal 50%.¹⁰⁻¹² Posteriormente, la revascularización endovascular mediante angioplastia y stent carotídeo (SC) surgió como una alternativa terapéutica.¹³ En la actualidad, la revascularización carotídea es el procedimiento invasivo más comúnmente realizado para prevenir ictus.¹⁴ Paralelo a esto, el adelanto en terapias médicas en los últimos años incluyendo el uso de estatinas, el manejo de medicamentos anti-hipertensivos, y el control intensivo de factores de riesgo como el tabaquismo y la inactividad física, han resultado en una disminución en el riesgo de eventos vasculares en individuos con AC.^{15,16} En el presente artículo presentamos una revisión sobre la morbilidad de la AC, su fisiopatología, métodos diagnósticos y manejo terapéutico médico y quirúrgico. El objetivo de nuestro artículo es resumir los conocimientos actuales sobre la AC para así identificar donde existen espacios que requieren más investigación.

Prevalencia y factores de riesgo de la aterosclerosis carotídea

La prevalencia de AC depende de la población estudiada y de los criterios que se utilicen para definir AC. Se estima que la prevalencia de AC subclínica y de AC con estenosis en la población general ha aumentado más del 50% en los últimos 20 años, especialmente en el grupo de edad de 50 a 59 años.¹⁷ Una reciente revisión sistemática de la literatura reportó que, en el grupo de edad de 30 a 79 años, la prevalencia global de aumento de GIMC (1mm) y la presencia de placa carotídea (engrosamiento focal invadiendo el lumen 1.5 mm o 50% de la íntima media adyacente) es del 28% y 21%, respectivamente.¹⁷ Esta revisión sistemática muestra que la prevalencia de biomarcadores

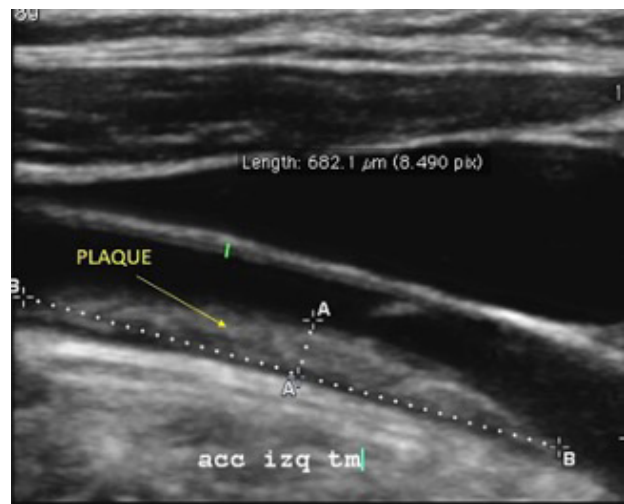


Figura 1. Ultrasonido carotídeo mostrando área engrosamiento focal invadiendo el lumen de 1.5 mm consistente con placa carotídea.

de AC aumenta significativamente con la edad y fue mayor en hombres comparado a mujeres en todos los subgrupos de edad. Por ejemplo, en hombres de 75 a 79 años de edad, la prevalencia de aumento de GIMC fue del 75% y la presencia de placa carotídea fue del 63%.¹⁷ Otra revisión sistemática reportó que la prevalencia de AC con estenosis luminal 50% en la población general oscila entre el 2 al 7%.¹⁸ Similar a los biomarcadores de AC subclínica, la prevalencia de AC con estenosis 50% es mayor en hombres comparado a mujeres y en aquellos de edad avanzada, siendo del 7 al 20% en hombres mayores de 70 años.¹⁸

Además de la edad avanzada y el sexo masculino, otros factores tradicionales de riesgo vascular asociados a AC son hipertensión arterial, diabetes mellitus, hiperlipidemia (elevación de lipoproteínas de baja densidad y disminución de lipoproteínas de alta densidad), tabaquismo, consumo de alcohol en exceso, síndrome metabólico, hiperuricemia, homocisteína elevada, obesidad (en especial obesidad abdominal), e inactividad física.^{17,19-22} Algunos de estos factores tienen una relación dosis-respuesta con la AC, como se demostró el estudio Framingham en el cual hubo una correlación positiva independiente entre la severidad de estenosis carotídea y valores continuos de edad, presión arterial sistólica, colesterol total y cigarrillos diarios.¹⁹ Es importante mencionar que los factores tradicionales de riesgo vascular explican menos del 25% de la variación interindividual de biomarcadores de AC subclínica,^{23,24} y menos del 40% de la variación interindividual de la severidad de estenosis carotídea.²⁰ Esto último sugiere que existen varios factores de riesgos no tradicionales que juegan un papel importante en el desarrollo de AC, entre los cuales se encuentran factores genéticos,²⁵ deficiencias nutricionales,^{26,27} estados pro-inflamatorios,²⁸ e incluso la geometría anatómica de la arteria carótida.²⁹

Finalmente, existen diferencias raciales y étnicas en la prevalencia de AC.³⁰⁻³³ Dichas diferencias son atribuidas

ya sea a una distribución diferente de factores de riesgo, o alternativamente, a diferentes predisposiciones genéticas para desarrollar AC. Por ejemplo, el estudio poblacional Northern Manhattan Study (NOMAS), el cual incluyó una cohorte multiétnica de individuos viviendo en una zona urbana común en Nueva York, demostró que los Hispánicos tenían valores menores de GIMC y menor presencia de placa comparado a los participantes de raza Negra o Caucásica.³⁰ Curiosamente, la influencia de la hiperlipidemia fue mucho más marcada en el grupo de Hispánicos, lo que sugiere diferente vulnerabilidad a ciertos factores de riesgo.³⁰ Un estudio poblacional realizado en una zona rural de la costa ecuatoriana mostró que la prevalencia de AC se encuentra en los límites inferiores de lo reportado en la literatura. Este estudio reportó frecuencias del 14%, 24% y 3.4% para aumento de GIMC, presencia de placa, y estenosis carotídea 50%, respectivamente.³⁴ Esto último contrasta con una prevalencia mayor de estenosis intracranial reportada en Hispánicos e indígenas americanos.^{35,36}

Fisiopatología de la aterosclerosis carotídea

Similar a la formación de aterosclerosis en otros territorios vasculares, la AC se origina por una lesión física o metabólica del endotelio. El daño del endotelio afecta la permeabilidad de la íntima resultando en el depósito de material lipídico y desencadenando una respuesta inflamatoria local. Dicha inflamación atrae varias células inflamatorias entre las que se encuentran macrófagos, los cuales al rodear moléculas lipídicas forman células espumosas. Este proceso comienza en etapas tempranas de la vida y se caracteriza por la formación de estrías grasas arteriales. En situaciones donde la injuria endotelial persiste, la perpetuación de la respuesta inflamatoria resulta en una mayor proliferación celular, disfunción del músculo liso vascular y generación de una capa fibrosa. Esto último se conoce como ateroma o placa aterosclerótica.³⁷ Las placas ateroscleróticas son lesiones biológicamente activas que promueven la remodelación vascular. Inicialmente la remodelación vascular genera una dilatación arterial compensatoria dirigida a mantener el lumen de la arteria.³⁸ Sin embargo, el crecimiento progresivo de las placas ateroscleróticas puede resultar en invasión del lumen de la arteria, causar la disrupción del flujo sanguíneo laminar, y subsecuentemente comprometer la perfusión cerebral. Paralelamente, el constante estrés metabólico junto a otros factores no completamente identificados puede causar ulceración y ruptura de la placa aterosclerótica resultando en agregación plaquetaria y tromboembolismo distal.

Las lesiones ateroscleróticas carotídeas se encuentran principalmente a nivel de la bifurcación de la arteria carótida común (ACC) en sus ramas arteria carótida interna (ACI) y arteria carótida externa (ACE). La localización de las placas ateroscleróticas se atribuye a las alteraciones de flujo producidas por la división de corrientes

sanguíneas rápidas.^{39,40} Este fenómeno hemodinámico produce áreas de flujo turbulento a nivel de la pared externa del bulbo carotídeo y el segmento proximal de la ACI, lo que a su vez desencadena cambios endoteliales aterogénicos.^{41,42} Variantes anatómicas como el ángulo de bifurcación carotídea y el diámetro del bulbo carotídeo pueden influir el comportamiento del flujo sanguíneo y así ser un determinante en el riesgo de AC.²⁹

Diagnóstico de la aterosclerosis carotídea

El riesgo de ictus en individuos con AC se encuentra estrechamente relacionado al grado de estenosis del lumen arterial. En pacientes con AC sin historia de isquemia cerebral previa (AC asintomática), el riesgo de ictus relacionado a AC con estenosis <60% es menor al 1% anual. Este riesgo se duplica o triplica en aquellos con estenosis 60%.⁴² El riesgo de ictus recurrente en aquellos pacientes con AC que se presentan con un ataque isquémico transitorio (AIT), isquemia de la retina, o infarto hemisférico ipsilateral (AC sintomática) es mucho mayor, pudiendo llegar hasta el 20% en los primeros 90 días después de un evento isquémico índice en aquellos pacientes con AC severa que no reciben revascularización carotídea temprana.^{43,44} Similar a la AC asintomática, el riesgo de ictus recurrente en pacientes con AC sintomática aumenta en relación al grado de estenosis. Mas aún, existe una correlación lineal entre el beneficio de la revascularización carotídea y el grado de estenosis luminal.⁴⁵ Es por eso que existen dos factores fundamentales en el diagnóstico y estratificación de la AC: 1) Presencia de síntomas isquémicos relacionados (AC sintomática versus AC asintomática), y 2) grado de estenosis luminal.

La presencia de AC debe ser investigada como parte de la batería diagnóstica etiológica de un ictus isquémico, así como en la presencia de síntomas hemisféricos transitorios sugestivos de AIT y frente a la pérdida monocular de la visión, ya sea persistente o transitoria (amaurosis fugax).⁴⁶ Hallazgos incidentales como infartos embólicos silentes de la circulación anterior en neuroimagen o placas de Hollenhorst en fundoscopia, también deben sugerir la investigación de AC.⁴⁷ Por otra parte, la investigación de AC es considerada innecesaria en pacientes con síntomas no focales como síncope o alteraciones transitorias de la conciencia.^{48,49} Es importante también mencionar que la presencia de soplos carotídeos en el examen físico se correlaciona pobremente con el grado de estenosis carotídea. Sin embargo, el soplo carotídeo continúa siendo una herramienta práctica para identificar individuos con alto riesgo cardiovascular.⁵⁰

La angiografía por sustracción digital es el “gold standard” para el diagnóstico y estratificación de la AC. No obstante, este método diagnóstico debe ser reservado para situaciones muy particulares debido a las complicaciones relacionadas al procedimiento invasivo. Los métodos diagnósticos no invasivos para detectar AC incluyen el

ultrasonido carotideo (UC), la angiografía por tomografía computada (ATC), y la angiografía por resonancia magnética (ARM), entre los cuales la ARM con contraste es el método no invasivo más preciso para determinar AC severa (70-99%).⁵¹ Es importante recalcar que el uso de contraste con gadolinio en ARM de cuello es necesario para delimitar correctamente el espacio vascular de los tejidos blandos adyacentes.⁵² A pesar de la ARM ser más precisa, el UC es el método diagnóstico más utilizado debido a su bajo costo y fácil accesibilidad.⁵³ Las ventajas y desventajas de cada método diagnóstico se resumen en la tabla 1.

La valoración del grado de estenosis en angiografía con sustracción digital es basada en los criterios utilizados por los estudios originales que demostraron el beneficio de la revascularización carotídea.^{10,11} En el estudio North American Symptomatic Carotid Endarterectomy Trial (NASCET), el grado de estenosis se calculó usando como numerador el punto de mayor estenosis y como denominador el segmento distal sano de la ACI.¹⁰ En el estudio European Carotid Surgery Trial (ECST), el denominador utilizado fue el diámetro original del segmento estenosado.¹¹ A pesar de diferencias significativas entre NASCET y ECST, existe una correlación directa entre estos dos métodos como se muestra en la figura 2.⁵⁴ Sin embargo, la mayoría de guías de tratamiento utilizan los criterios de NASCET y generalmente se favorece estos criterios en reportes radiológicos.⁵³ La ACT y la ARM pueden generar imágenes con reconstrucciones en tercera dimensión y valorar el grado de estenosis mediante criterios similares a los utilizados en la angiografía con sustracción digital.

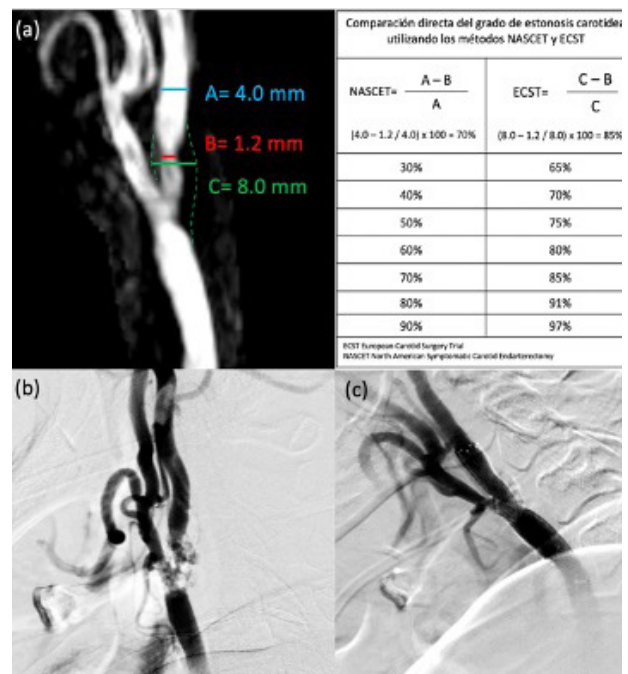


Figura 2. (a) Angiografía por resonancia magnética mostrando enfermedad aterosclerótica extracraneal de la arteria carótida derecha con estenosis del 70% de acuerdo a los criterios NASCET y de 85% de acuerdo a los criterios ECST; (b) Confirmación del grado de estenosis carotídea mediante angiografía por sustracción digital con cateterismo selectivo de la arteria carótida común derecha; (c) Estatus post revascularización carotídea endovascular mediante angioplastia y stent con mínima estenosis residual.

Tabla 1. Ventajas y desventajas de los diferentes métodos diagnósticos para la enfermedad carotídea aterosclerótica.

	Sensibilidad/Especificidad	Ventajas	Desventajas
Ultrasonido carotideo	85-92% 77-89%	Método no invasivo No utiliza radiación No utiliza contraste Bajo costo y de fácil acceso	Operador dependiente No evalúa circulación intracraneal Sobrestima el grado de estenosis en presencia de oclusión carotídea contralateral Criterios diagnósticos no definidos
Angiografía por tomografía computada	68-84% 91-97%	Método no invasivo Evalúa la circulación intracraneal Rápida adquisición Bajo costo relativo	Utiliza radiación Utiliza contraste intravenoso Riesgo de injuria renal Sujeto a artefacto por placas calcificadas Subestima el grado de estenosis
Angiografía por resonancia magnética con contraste	88-97% 89-96%	Método no invasivo No utiliza radiación Evalúa la circulación intracraneal Método no invasivo más preciso	Alto costo Utiliza contraste intravenoso (gadolinio) Riesgo de fibrosis sistémica en pacientes con insuficiencia renal severa Tiempo de adquisición largo Sujeto a artefactos de movimiento No disponible si hay contraindicaciones para resonancia magnética
Angiografía por sustracción digital	Gold standard	Posibilidad de intervención terapéutica Evalúa circulación intracraneal	Método invasivo con riesgo de complicaciones neurológicas (~1%) Alta exposición a radiación Utiliza contraste (riesgo de injuria renal) Acceso limitado a centros con alta especialización neurovascular

El UC utiliza la onda de flujo sanguíneo a través del segmento de mayor estenosis luminal para determinar el grado de severidad en AC. Los parámetros obtenidos en UC incluyen la velocidad sistólica pico (VSP) y la velocidad de fin de diástole (VFD) en la ACC y ACI. La VSP en la ACI junto a la caracterización de la placa carotídea es probablemente la forma más práctica de estimar el grado de estenosis carotídea. La Sociedad de Radiólogos en Ultrasonido (Society of Radiologists in Ultrasound [SRU]) recomienda valores de VSP >125 cm/s para determinar estenosis $\geq 50\%$ y VSP >230 cm/s para estenosis $\geq 70\%$.⁵³ Otras organizaciones han propuesto valores de corte alternativos con diferentes precisiones diagnósticas [55-57] Otros parámetros de UC que son útiles para el diagnóstico de AC cuando los valores de VSP no son confiables incluyen el índice entre VSP de la ACI y ACC, y el índice entre VSP de la ACI y la VFD de la CCA (índice de St. Mary).^{53,58,59}

Existen varias condiciones que pueden alterar la onda de flujo sanguíneo en UC y que deben ser consideradas a la hora de interpretar los hallazgos de UC. Entre ellas se encuentran las lesiones oclusivas en tándem, estenosis u oclusión carotídea contralateral, y variaciones en el gasto cardiaco del paciente. Además, variables dependientes del operador, el equipo utilizado, y la técnica aplicada pueden influir los resultados obtenidos en UC.⁶⁰ Para evitar la alta variabilidad en la valoración de estenosis carotídea por UC, varias organizaciones internacionales incluyendo Intersocietal Accreditation Commission (IAC), American Institute of Ultrasound in Medicine (AIUM), Society for Vascular Ultrasound (SVU), y American College of Radiology (ACR) han publicado protocolos actualizados para el reporte de UC en EAC y recomiendan la acreditación y validación interna en centros de salud donde se realicen estos exámenes.^{46,53,61,62}

Tratamiento de aterosclerosis carotídea

El tratamiento médico en pacientes con AC consiste en el uso de antiplaquetarios, estatinas, y el control de factores de riesgo. El uso de monoterapia antiplaquetaria (ej. aspirina) es recomendado para la prevención secundaria de ictus y eventos cardiovasculares en pacientes con AC sintomática.^{63,64} Evidencia indirecta de estudios clínicos randomizados en pacientes con ictus isquémicos no cardioembólicos no favorece el uso prolongado de anticoagulación sistémica o terapia antiplaquetaria dual con aspirina y clopidogrel para la prevención secundaria de ictus en pacientes con AC.^{65,66} A pesar de no existir estudios randomizados que sustenten el uso de monoterapia antiplaquetaria en AC asintomática, las guías de tratamiento recomiendan su uso debido al elevado riesgo de eventos cardiovasculares comparado a la población en general.⁶³ De igual forma, se recomienda el uso de monoterapia antiplaquetaria antes, durante y después de la re-

vascularización por EAC,⁶⁴ mientras que para la revascularización endovascular por SC se recomienda el uso de terapia antiplaquetaria dual (ej. aspirina y clopidogrel) por lo menos por 30 días después del procedimiento.⁶⁴ Recientemente, el estudio Cardiovascular Outcomes for People Using Anticoagulation Strategies (COMPASS) mostró que, en pacientes con enfermedad vascular periférica (incluyendo AC), la combinación de dosis baja de rivaroxaban (2.5mg dos veces al día) y aspirina (100mg diarios) es superior a monoterapia con aspirina para disminuir el riesgo de eventos cardiovasculares e ictus. No obstante, la terapia combinada de rivaroxaban y aspirina también se asoció a un aumento en el riesgo de complicaciones hemorrágicas, principalmente gastrointestinales.⁶⁷

Todos los pacientes con AC deben reducir los niveles séricos de lipoproteína de baja densidad por debajo de 70 mg/dL mediante el uso de estatinas.^{64,68} En los últimos años los anticuerpos monoclonales inhibidores de la PCSK9 han surgido como terapia adyuvante a las estatinas y han mostrado eficacia para disminuir los niveles de lipoproteína de baja densidad y prevenir ictus.^{69,70} De igual manera, las guías de tratamiento recomiendan el control de la presión arterial con valores menores a 140/90 mmHg (<130/80 mmHg en pacientes diabéticos) y el control de la glicemia (hemoglobina glicosilada A1C <7.0%) para prevenir ictus en pacientes con AC.⁶⁴ Finalmente, el manejo multimodal de factores de riesgo modificables incluyendo el tabaquismo, la obesidad y la inactividad física pueden tener un gran impacto en la prevención de ictus en pacientes con AC. Los estudios originales que mostraron el beneficio de la revascularización carotídea en pacientes con AC asintomática con estenosis de 60-99% no siguieron protocolos óptimos de manejo médico.^{71,72} El estudio CREST-2 se encuentra actualmente en curso y tiene como objetivo investigar la efectividad del manejo médico intensivo versus la revascularización carotídea en pacientes con AC asintomática severa.⁷³

El riesgo de ictus recurrente en pacientes con AC sintomática severa es muy alto, especialmente en las primeras semanas después de un evento isquémico.^{43,44} Data combinada de tres estudios randomizados realizados al principio de la década de 1990 reveló un beneficio significativo de la revascularización por EAC comparado a terapia médica para la prevención de ictus ipsilateral en pacientes con estenosis $\geq 70\%$ (reducción de riesgo absoluto [RRA]= 16%/5años, $p < 0.01$, número necesario para tratamiento [NNT]=6.3), un beneficio menor en pacientes con estenosis 50-69% (RRA=4.6%/ 5años, $p = 0.04$, NNT=22), y ausencia de beneficio en pacientes con estenosis <50% u oclusión carotídea total.⁴⁵ El beneficio de la revascularización por EAC disminuye cuando se realiza tardíamente después de un evento isquémico. Por ejemplo, en pacientes con estenosis $\geq 70\%$ el NNT es 4

en las primeras dos semanas después de un evento isquémico versus NNT de 14 después de las doce semanas.⁷⁴

Varios estudios randomizados han demostrado la equivalencia terapéutica entre la revascularización por EAC y la revascularización endovascular por SC en pacientes con riesgo quirúrgico moderado.⁷⁵⁻⁷⁸ Sin embargo, la EAC parece ser más segura en pacientes de edad avanzada y posee menor riesgo de ictus periperatorio comprado a la revascularización por SC, por lo que EAC continúa siendo el estándar de tratamiento en pacientes con AC moderada a severa.⁷⁹ Basadas en el estudio *Stenting and Angioplasty with Protection in Patients at High Risk for Endarterectomy (SAPPHIRE)*, situaciones en la que SC debe ser considerado sobre EAC incluyen alto riesgo quirúrgico por enfermedad cardíaca o pulmonar, oclusión carotídea contralateral, parálisis del nervio laríngeo recurrente contralateral, historia de radiación del cuello, y re-estenosis después de EAC.⁸⁰

Finalmente, la revascularización transcarotídea es una nueva alternativa quirúrgica en pacientes con AC. Con el objetivo de proteger el flujo cerebral, esta técnica se basa en el clampeo de la ACC en su porción proximal seguido de la creación de una derivación externa arteriovenosa entre a ACC y la vena femoral para lograr una inversión del flujo cerebral, para luego cateterizar la ACC y colocar un stent en el segmento estenosado.⁸¹ El recientemente publicado estudio ROADSTER-2 reportó un alto éxito quirúrgico y una tasa de complicaciones <2% en pacientes con AC sintomática (estenosis $\geq 50\%$) o asintomática (estenosis $\geq 80\%$) que se sometieron a revascularización transcarotídea.⁸¹ Nuevos estudios que comparen la revascularización transcarotídea con EAC y SC tradicional van a ser necesarios para validar su beneficio en pacientes con AC.

Conclusiones

En resumen, la AC es altamente prevalente en la población general y se encuentra relacionada a la edad avanzada, sexo masculino y factores tradicionales de riesgo vascular. Sin embargo, estos factores explican un porcentaje bajo de la variación interindividual de AC, sugiriendo que existen factores no tradicionales que juegan un papel importante en el desarrollo de AC. La presencia de síntomas isquémicos previos y el grado de estenosis luminal son imprescindibles para el diagnóstico correcto y estratificación de riesgo en pacientes con AC. En la actualidad existen varios métodos de diagnóstico no invasivos para AC estenosante que han mostrado ser precisos en comparación al “gold standard” que es la angiografía con sustracción digital. Estos métodos poseen ventajas y desventajas que deben ser evaluadas de manera individual de acuerdo a las características del paciente y a los recursos disponibles. La evidencia actual soporta un beneficio significativo de la revascularización

carotídea temprana, ya sea EAC o SC, en pacientes con AC severa sintomática. El beneficio de la revascularización carotídea en pacientes con AC moderada sintomática o aquellos con AC asintomática es más modesto y requiere la consideración de factores como el riesgo periperatorio, la expectativa de vida y las preferencias del paciente. Nuevos avances en terapias médicas para la aterosclerosis incluyendo algoritmos de manejo anti-hipertensivo, el uso de estatinas y nuevos antilipídicos (ej. inhibidores de la PCSK9), y el control multimodal de factores de riesgo pueden resultar en un beneficio significativo en la historia natural de la AC. Finalmente, nuevas técnicas como la revascularización transcarotídea han mostrado resultados prometedores como alternativas quirúrgicas de revascularización en pacientes con AC. La extensa literatura en el diagnóstico y tratamiento de AC sustenta prácticas basadas en evidencias. Sin embargo, existen muchos campos en el manejo de la AC que requieren más investigación.

Referencias

1. Global Burden of Disease Collaborators. Global, regional, and national burden of neurological disorders, 1990–2016: a systematic analysis for the Global Burden of Disease Study 2016. [https://doi.org/10.1016/S1474-4422\(18\)30499-X](https://doi.org/10.1016/S1474-4422(18)30499-X)
2. Kalkonde YV, Alladi S, Kaul S, Hachinski V. Stroke prevention strategies in the developing world. *Stroke*. 2018 Dec;49(12):3092-7. <https://doi.org/10.1161/STROKEAHA.118.017384>
3. Murray CJ, Lopez AD. Global mortality, disability, and the contribution of risk factors: Global Burden of Disease Study. *The Lancet*. 1997 May 17;349(9063):1436-42. [https://doi.org/10.1016/S0140-6736\(96\)07495-8](https://doi.org/10.1016/S0140-6736(96)07495-8)
4. Hankey GJ. *Stroke*. *Lancet*. 2017 Feb 11;389(10069):641-654. [https://doi.org/10.1016/S0140-6736\(16\)30962-X](https://doi.org/10.1016/S0140-6736(16)30962-X)
5. Fisher M. Occlusion of the internal carotid artery. *AMA Arch Neurol Psychiatry*. 1951 Mar;65(3):346-77. <https://doi.org/10.1001/archneuropsych.1951.02320030083009>
6. Sacco RL. Extracranial carotid stenosis. *New England Journal of Medicine*. 2001 Oct 11;345(15):1113-8. <https://doi.org/10.1056/NEJMc011227>
7. Autret AL, Saudeau D, Bertrand PH, Pourcelot L, Marchal C, De Boisvilliers S. Stroke risk in patients with carotid stenosis. *The Lancet*. 1987 Apr 18;329(8538):888-90. [https://doi.org/10.1016/s0140-6736\(87\)92861-3](https://doi.org/10.1016/s0140-6736(87)92861-3)
8. Satiani B, Porter RM, Biggers KM, Das BM. Natural history of nonoperated, significant carotid stenosis. *Annals of vascular surgery*. 1988 Jul 1;2(3):271-8. [https://doi.org/10.1016/S0890-5096\(07\)60014-4](https://doi.org/10.1016/S0890-5096(07)60014-4)
9. Naqvi TZ, Lee MS. Carotid intima-media thickness

- and plaque in cardiovascular risk assessment. *JACC: Cardiovascular Imaging*. 2014 Oct;7(10):1025-38. <https://doi.org/10.1016/j.jcmg.2013.11.014>
10. North American Symptomatic Carotid Endarterectomy Trial Collaborators*. Beneficial effect of carotid endarterectomy in symptomatic patients with high-grade carotid stenosis. *New England Journal of Medicine*. 1991 Aug 15;325(7):445-53. <https://doi.org/10.1056/NEJM199108153250701>
 11. European Carotid Surgery Trialists' Collaborative Group. Randomised trial of endarterectomy for recently symptomatic carotid stenosis: final results of the MRC European Carotid Surgery Trial (ECST). *The Lancet*. 1998 May 9;351(9113):1379-87.
 12. Mayberg MR, Wilson SE, Yatsu F, Weiss DG, Messina L, Hershey LA, Colling C, Eskridge J, Deykin D, Winn HR, Kistler P. Carotid endarterectomy and prevention of cerebral ischemia in symptomatic carotid stenosis. *Jama*. 1991 Dec 18;266(23):3289-94.
 13. Brott TG, Howard G, Roubin GS, Meschia JF, Mackey A, Brooks W, Moore WS, Hill MD, Mantese VA, Clark WM, Timaran CH. Long-term results of stenting versus endarterectomy for carotid-artery stenosis. *New England Journal of Medicine*. 2016 Mar 17;374(11):1021-31. <https://doi.org/10.1056/NEJMoa1505215>
 14. Benjamin EJ, Muntner P, Alonso A, Bittencourt MS, Callaway CW, Carson AP, Chamberlain AM, Chang AR, Cheng S, Das SR, Delling FN. Heart disease and stroke statistics—2019 update: a report from the American Heart Association. *Circulation*. 2019 Mar 5;139(10):e56-28. <https://doi.org/10.1161/CIR.0000000000000659>
 15. Marquardt L, Geraghty OC, Mehta Z, Rothwell PM. Low risk of ipsilateral stroke in patients with asymptomatic carotid stenosis on best medical treatment: a prospective, population-based study. *Stroke*. 2010 Jan 1;41(1):e11-7. <https://doi.org/10.1161/STROKEAHA.109.561837>
 16. Meschia JF, Voeks JH, Leimgruber PP, Mantese VA, Timaran CH, Chiu D, Demaerschalk BM, Howard VJ, Hughes SE, Longbottom M, Howard AG. Management of vascular risk factors in the carotid revascularization endarterectomy versus stenting trial (CREST). *Journal of the American Heart Association*. 2014 Nov 26;3(6):e001180. <https://doi.org/10.1161/JAHA.114.001180>
 17. Song P, Fang Z, Wang H, Cai Y, Rahimi K, Zhu Y, Fowkes FG, Fowkes FJ, Rudan I. Global and regional prevalence, burden, and risk factors for carotid atherosclerosis: a systematic review, meta-analysis, and modelling study. *The Lancet Global Health*. 2020 May 1;8(5):e721-9. [https://doi.org/10.1016/S2214-109X\(20\)30117-0](https://doi.org/10.1016/S2214-109X(20)30117-0)
 18. de Weerd M, Greving JP, de Jong AW, Buskens E, Bots ML. Prevalence of asymptomatic carotid artery stenosis according to age and sex: systematic review and metaregression analysis. *Stroke*. 2009 Apr 1;40(4):1105-13. <https://doi.org/10.1161/STROKEAHA.108.532218>
 19. Fine-Edelstein JS, Wolf PA, O'leary DH, Poehlman H, Belanger AJ, Kase CS, D'Agostino RB. Precursors of extracranial carotid atherosclerosis in the Framingham Study. *Neurology*. 1994 Jun 1;44(6):1046-. <https://doi.org/10.1212/wnl.44.6.1046>
 20. Crouse JR, Toole JF, McKinney WM, Dignan MB, Howard G, Kahl FR, McMahan MR, Harpold GH. Risk factors for extracranial carotid artery atherosclerosis. *Stroke*. 1987 Nov;18(6):990-6. <https://doi.org/10.1161/01.str.18.6.990>
 21. Willeit J, Kiechl S. Prevalence and risk factors of asymptomatic extracranial carotid artery atherosclerosis. A population-based study. *Arteriosclerosis and thrombosis: a journal of vascular biology*. 1993 May;13(5):661-8. <https://doi.org/10.1161/01.atv.13.5.66>
 22. Chambless LE, Folsom AR, Davis V, Sharrett R, Heiss G, Sorlie P, Szklo M, Howard G, Evans GW. Risk factors for progression of common carotid atherosclerosis: the Atherosclerosis Risk in Communities Study, 1987–1998. *American journal of epidemiology*. 2002 Jan 1;155(1):38-47. <https://doi.org/10.1093/aje/155.1.38>
 23. Kuo F, Gardener H, Dong C, Cabral D, Della-Morte D, Blanton SH, Elkind MS, Sacco RL, Rundek T. Traditional cardiovascular risk factors explain the minority of the variability in carotid plaque. *Stroke*. 2012 Jul;43(7):1755-60. <https://doi.org/10.1161/STROKEAHA.112.651059>
 24. Rundek T, Blanton SH, Bartels S, Dong C, Raval A, Demmer RT, Cabral D, Elkind MS, Sacco RL, Desvarieux M. Traditional risk factors are not major contributors to the variance in carotid intima-media thickness. *Stroke*. 2013 Aug;44(8):2101-8. <https://doi.org/10.1161/STROKEAHA.111.000745>
 25. Forgo B, Medda E, Hernyes A, Szalontai L, Tarnoki DL, Tarnoki AD. Carotid artery atherosclerosis: A review on heritability and genetics. *Twin Research and Human Genetics*. 2018 Oct;21(5):333-46. <https://doi.org/10.1017/thg.2018.45>
 26. Millen BE, Quatromoni PA, Nam BH, O'Horo CE, Polak JF, D'Agostino RB. Dietary patterns and the odds of carotid atherosclerosis in women: the Framingham Nutrition Studies. *Preventive medicine*. 2002 Dec 1;35(6):540-7. <https://doi.org/10.1006/pmed.2002.1116>
 27. Carrelli AL, Walker MD, Lowe H, McMahan DJ, Rundek T, Sacco RL, Silverberg SJ. Vitamin D deficiency is associated with subclinical carotid atherosclerosis: the Northern Manhattan study. *Stroke*. 2011 Aug;42(8):2240-5. <https://doi.org/10.1161/strokeaha.110.608539>

28. Wijeratne T, Menon R, Sales C, Karimi L, Crewther S. Carotid artery stenosis and inflammatory biomarkers: the role of inflammation-induced immunological responses affecting the vascular systems. *Annals of Translational Medicine*. 2020 Oct;8(19). <https://doi.org/10.21037/atm-20-4388>
29. Spanos K, Petrocheilou G, Karathanos C, Labropoulos N, Mikhailidis D, Giannoukas A. Carotid bifurcation geometry and atherosclerosis. *Angiology*. 2017 Oct;68(9):757-64. <https://doi.org/10.1177/0003319716678741>
30. Sacco RL, Roberts JK, Boden-Albala B, Gu Q, Lin IF, Kargman DE, Berglund L, Hauser WA, Shea S, Paik MC. Race-ethnicity and determinants of carotid atherosclerosis in a multiethnic population: the Northern Manhattan Stroke Study. *Stroke*. 1997 May;28(5):929-35. <https://doi.org/10.1161/01.str.28.5.929>
31. Manolio TA, Arnold AM, Post W, Bertoni AG, Schreiner PJ, Sacco RL, Saad MF, Detrano RL, Szklo M. Ethnic differences in the relationship of carotid atherosclerosis to coronary calcification: the Multi-Ethnic Study of Atherosclerosis. *Atherosclerosis*. 2008 Mar 1;197(1):132-8. <https://doi.org/10.1016/j.atherosclerosis.2007.02.030>
32. D'Agostino RB, Burke G, O'Leary D, Rewers M, Selby J, Savage PJ, Saad MF, Bergman RN, Howard G, Wagenknecht L, Haffner SM. Ethnic differences in carotid wall thickness: the Insulin Resistance Atherosclerosis Study. *Stroke*. 1996 Oct;27(10):1744-9. <https://doi.org/10.1161/01.str.27.10.1744>
33. Anand SS, Yusuf S, Vuksan V, Devanese S, Teo KK, Montague PA, Kelemen L, Yi C, Lonn E, Gerstein H, Hegele RA. Differences in risk factors, atherosclerosis, and cardiovascular disease between ethnic groups in Canada: the Study of Health Assessment and Risk in Ethnic groups (SHARE). *The Lancet*. 2000 Jul 22;356(9226):279-84. <https://doi.org/10.1161/01.str.27.10.1744>
34. Del Brutto OH, Del Brutto VJ, Mera RM, Costa AF, Peñaherrera R, Peñaherrera E, Matcha G, Generale LM, Torpey AP, Peralta LD, Hill JP. The association between aortic arterial stiffness, carotid intima-media thickness and carotid plaques in community-dwelling older adults: A population-based study. *Vascular*. 2020 Aug;28(4):405-12. <https://doi.org/10.1177/1708538120913738>
35. Sacco RL, Kargman DE, Gu Q, Zamanillo MC. Race-ethnicity and determinants of intracranial atherosclerotic cerebral infarction: the Northern Manhattan Stroke Study. *Stroke*. 1995 Jan;26(1):14-20. <https://doi.org/10.1161/01.str.26.1.14>
36. Del Brutto OH, Del Brutto VJ, Mera RM, Pérez P, Recalde BY, Costa AF, Romano JG, Sedler MJ. Prevalence and Correlates of Intracranial Atherosclerotic Disease Among Community-Dwelling Older Adults of Amerindian Ancestry. The Three Villages Study. *Journal of Stroke and Cerebrovascular Diseases*. 2020 Oct 1;29(10):105135. <https://doi.org/10.1016/j.jstrokecerebrovasdis.2020.105135>
37. Hall HA, Bassiouny HS. Pathophysiology of carotid atherosclerosis. In *Ultrasound and Carotid Bifurcation Atherosclerosis* 2011 (pp. 27-39). Springer, London
38. Glagov S, Weisenberg E, Zarins CK, Stankunavicius R, Kolettis GJ. Compensatory enlargement of human atherosclerotic coronary arteries. *New England Journal of Medicine*. 1987 May 28;316(22):1371-5. <https://doi.org/10.1056/nejm198705283162204>
39. Zarins CK, Giddens DP, Bharadvaj BK, Sottuirai VS, Mabon RF, Glagov S. Carotid bifurcation atherosclerosis. Quantitative correlation of plaque localization with flow velocity profiles and wall shear stress. *Circulation research*. 1983 Oct;53(4):502-14. <https://doi.org/10.1161/01.res.53.4.502>
40. Ku DN, Giddens DP, Zarins CK, Glagov S. Pulsatile flow and atherosclerosis in the human carotid bifurcation. Positive correlation between plaque location and low oscillating shear stress. *Arteriosclerosis*. 1985;5(3):293-302. <https://doi.org/10.1161/01.atv.5.3.293>
41. Younis HF, Kaazempur-Mofrad MR, Chan RC, Isasi AG, Hinton DP, Chau AH, Kim LA, Kamm RD. Hemodynamics and wall mechanics in human carotid bifurcation and its consequences for atherogenesis: investigation of inter-individual variation. *Biomechanics and modeling in mechanobiology*. 2004 Sep;3(1):17-32. <https://doi.org/10.1007/s10237-004-0046-7>
42. Inzitari D, Eliasziw M, Gates P, Sharpe BL, Chan RK, Meldrum HE, Barnett HJ. The causes and risk of stroke in patients with asymptomatic internal-carotid-artery stenosis. *New England Journal of Medicine*. 2000 Jun 8;342(23):1693-701. <https://doi.org/10.1056/nejm200006083422302>
43. Shahidi S, Owen-Falkenberg A, Gottschalksen B, Ellemann K. Risk of early recurrent stroke in symptomatic carotid stenosis after best medical therapy and before endarterectomy. *International Journal of Stroke*. 2016 Jan;11(1):41-51. <https://doi.org/10.1177/1747493015609777>
44. Johansson E, Cuadrado-Godia E, Hayden D, Bjellerup J, Ois A, Roquer J, Wester P, Kelly PJ. Recurrent stroke in symptomatic carotid stenosis awaiting revascularization: a pooled analysis. *Neurology*. 2016 Feb 9;86(6):498-504. <https://doi.org/10.1212/wnl.0000000000002354>
45. Rothwell PM, Eliasziw M, Gutnikov SA, Fox AJ, Taylor DW, Mayberg MR, Warlow CP, Barnett HJ, Carotid Endarterectomy Trialists' Collaboration. Analysis of pooled data from the randomised controlled trials of endarterectomy for symptomatic carotid

- stenosis. *The Lancet*. 2003 Jan 11;361(9352):107-16. [https://doi.org/10.1016/s0140-6736\(03\)12228-3](https://doi.org/10.1016/s0140-6736(03)12228-3)
46. Needleman L, Epelman MS, Grant EG, Paushter DM, Pellerito JS, Scoutt LM, Cohen HL, Paltiel HJ, Hertzberg BS, Kliever MA, Wax J. Ultrasound examination of the extracranial cerebrovascular system. *Journal of Ultrasound in Medicine*. 2016 Sep 1;35(9). <https://doi.org/10.7863/ultra.35.9.1>
 47. Bakri SJ, Luqman A, Pathik B, Chandrasekaran K. Is carotid ultrasound necessary in the evaluation of the asymptomatic Hollenhorst plaque?. *Ophthalmology*. 2013 Dec 1;120(12):2747-8. <https://doi.org/10.1016/j.ophtha.2013.09.005>
 48. Dittmar PC, Feldman LS. Carotid artery ultrasound for syncope. *Journal of hospital medicine*. 2016 Feb 1;11(2). <https://doi.org/10.1002/jhm.2428>
 49. Langer-Gould AM, Anderson WE, Armstrong MJ, Cohen AB, Eccher MA, Iverson DJ, Potrebic SB, Becker A, Larson R, Gedan A, Getchius TS. The American Academy of Neurology's top five choosing wisely recommendations. *Neurology*. 2013 Sep 10;81(11):1004-11. <https://doi.org/10.1212/wnl.0b013e31828aab14>
 50. Paraskevas KI, Hamilton G, Mikhailidis DP. Clinical significance of carotid bruits: an innocent finding or a useful warning sign?. *Neurological research*. 2008 Jun 1;30(5):523-30. <https://doi.org/10.1179/174313208x289525>
 51. Wardlaw JM, Chappell FM, Best JJ, Wartolowska K, Berry E. Non-invasive imaging compared with intra-arterial angiography in the diagnosis of symptomatic carotid stenosis: a meta-analysis. *The Lancet*. 2006 May 6;367(9521):1503-12. [https://doi.org/10.1016/s0140-6736\(06\)68650-9](https://doi.org/10.1016/s0140-6736(06)68650-9)
 52. Serfaty JM, Chirossel P, Chevallier JM, Ecochard R, Froment JC, Douek PC. Accuracy of three-dimensional gadolinium-enhanced MR angiography in the assessment of extracranial carotid artery disease. *American Journal of Roentgenology*. 2000 Aug;175(2):455-63. <https://doi.org/10.2214/ajr.175.2.1750455>
 53. Grant EG, Benson CB, Moneta GL, Alexandrov AV, Baker JD, Bluth EI, Carroll BA, Eliasziw M, Gocke J, Hertzberg BS, Katarick S. Carotid artery stenosis: grayscale and Doppler ultrasound diagnosis—Society of Radiologists in Ultrasound consensus conference. *Ultrasound quarterly*. 2003 Dec 1;19(4):190-8. <https://doi.org/10.1097/00013644-200312000-00005>
 54. Rothwell PM, Gibson RJ, Slattery J, Sellar RJ, Warlow CP. Equivalence of measurements of carotid stenosis. A comparison of three methods on 1001 angiograms. *European Carotid Surgery Trialists' Collaborative Group*. *Stroke*. 1994 Dec;25(12):2435-9. <https://doi.org/10.1161/01.str.25.12.2435>
 55. von Reutern GM, Goertler MW, Bornstein NM, Sette MD, Evans DH, Goertler MW, Hetzel A, Kaps M, Perren F, Razumovsky A, Shiogai T. Grading carotid stenosis using ultrasonic methods. *Stroke*. 2012 Mar;43(3):916-21. <https://doi.org/10.1161/strokeaha.111.636084>
 56. Arning C, Widder B, Von Reutern GM, Stiegler H, Görtler M. Revision of DEGUM ultrasound criteria for grading internal carotid artery stenoses and transfer to NASCET measurement. *Ultraschall in der Medizin (Stuttgart, Germany: 1980)*. 2010 Apr 22;31(3):251-7. <https://doi.org/10.1055/s-0029-1245336>
 57. Jogestrand T, Fredén-Lindqvist J, Lindqvist M, et al. [Equalis criteria for carotid artery diagnostics—under continuous revision]. *Lakartidningen*. 2012 Mar 28-Apr 3;109(13):702-3.
 58. Dhanjil S, Jameel M, Nicolaidis A, Belcaro G, Williams M, Griffin M, Ramaswami G. Ratio of peak systolic velocity of internal carotid to end diastolic velocity of common carotid: new duplex criteria for grading internal carotid stenosis. *JOURNAL OF VASCULAR TECHNOLOGY*. 1997;21:237-40.
 59. Mozzini C, Roscia G, Casadei A, Cominacini L. Searching the perfect ultrasonic classification in assessing carotid artery stenosis: comparison and remarks upon the existing ultrasound criteria. *Journal of ultrasound*. 2016 Jun;19(2):83-90. <https://doi.org/10.1007/s40477-016-0193-6>
 60. Del Brutto VJ, Gornik HL, Rundek T. Why are we still debating criteria for carotid artery stenosis?. *Annals of Translational Medicine*. 2020 Oct;8(19). <https://doi.org/10.21037/atm-20-1188a>
 61. Intersocietal Accreditation Commission (IAC). IAC Standards and Guidelines for Vascular Testing Accreditation. July 2019. <https://www.intersocietal.org/vascular/standards/IACVascularTestingStandards2019.pdf> Accessed January 7, 2021
 62. Society for Vascular Ultrasound (SVU). Vascular Technology Professional Performance Guidelines: Extracranial Cerebrovascular Duplex Ultrasound. January 2019. https://higherlogicdownload.s3.amazonaws.com/SVUNET/c9a8d83b-2044-4a4e-b3eccd4b2f542939/UploadedImages/PPG_Docs/1__Extracranial_Cerebrovascular_Duplex_Ultrasound_Evaluation__Updated_2019_.pdf Accessed January 7, 2021
 63. Aboyans V, Ricco JB, Bartelink ML, Björck M, Brodmann M, Cohnert T, Collet JP, Czerny M, De Carlo M, Debus S, Espinola-Klein C. 2017 ESC Guidelines on the Diagnosis and Treatment of Peripheral Arterial Diseases, in collaboration with the European Society for Vascular Surgery (ESVS) Document covering atherosclerotic disease of extracranial carotid and vertebral, mesenteric, renal, upper and lower extremity arteries Endorsed by: the Euro-

- pean Stroke Organization (ESO) The Task Force for the Diagnosis and Treatment of Peripheral Arterial Diseases of the European Society of Cardiology (ESC) and of the European Society for Vascular ... European heart journal. 2018 Mar 1;39(9):763-816. <https://doi.org/10.1093/eurheartj/ehx095>
64. Kernan WN, Ovbiagele B, Black HR, Bravata DM, Chimowitz MI, Ezekowitz MD, Fang MC, Fisher M, Furie KL, Heck DV, Johnston SC. Guidelines for the prevention of stroke in patients with stroke and transient ischemic attack: a guideline for healthcare professionals from the American Heart Association/American Stroke Association. *Stroke*. 2014 Jul;45(7):2160-236. <https://doi.org/10.1161/str.0000000000000024>
 65. Diener HC, Bogousslavsky J, Brass LM, Cimminiello C, Csiba L, Kaste M, Leys D, Matias-Guiu J, Rupprecht HJ. Aspirin and clopidogrel compared with clopidogrel alone after recent ischaemic stroke or transient ischaemic attack in high-risk patients (MATCH): randomised, double-blind, placebo-controlled trial. *The Lancet*. 2004 Jul 24;364(9431):331-7. [https://doi.org/10.1016/s0140-6736\(04\)16721-4](https://doi.org/10.1016/s0140-6736(04)16721-4)
 66. Mohr JP, Thompson JL, Lazar RM, Levin B, Sacco RL, Furie KL, Kistler JP, Albers GW, Pettigrew LC, Adams Jr HP, Jackson CM. A comparison of warfarin and aspirin for the prevention of recurrent ischemic stroke. *New England Journal of Medicine*. 2001 Nov 15;345(20):1444-51. <https://doi.org/10.1056/nejmoa011258>
 67. Anand SS, Bosch J, Eikelboom JW, Connolly SJ, Diaz R, Widimsky P, Aboyans V, Alings M, Kakkar AK, Keltai K, Maggioni AP. Rivaroxaban with or without aspirin in patients with stable peripheral or carotid artery disease: an international, randomised, double-blind, placebo-controlled trial. *The Lancet*. 2018 Jan 20;391(10117):219-29. [https://doi.org/10.1016/s0140-6736\(17\)32409-1](https://doi.org/10.1016/s0140-6736(17)32409-1)
 68. Amarenco P, Kim JS, Labreuche J, Charles H, Abtan J, Béjot Y, Cabrejo L, Cha JK, Ducrocq G, Giroud M, Guidoux C. A comparison of two LDL cholesterol targets after ischemic stroke. *New England Journal of Medicine*. 2020 Jan 2;382(1):9-19. <https://doi.org/10.1056/nejmoa1910355>
 69. Sabatine MS, Giugliano RP, Keech AC, Honarpour N, Wiviott SD, Murphy SA, Kuder JF, Wang H, Liu T, Wasserman SM, Sever PS. Evolocumab and clinical outcomes in patients with cardiovascular disease. *New England Journal of Medicine*. 2017 May 4;376(18):1713-22. <https://doi.org/10.1056/nejmoa1615664>
 70. Giugliano RP, Pedersen TR, Saver JL, Sever PS, Keech AC, Bohula EA, Murphy SA, Wasserman SM, Honarpour N, Wang H, Lira Pineda A. Stroke prevention with the PCSK9 (proprotein convertase subtilisin-kexin type 9) inhibitor evolocumab added to statin in high-risk patients with stable atherosclerosis. *Stroke*. 2020 May;51(5):1546-54. <https://doi.org/10.1161/strokeaha.119.027759>
 71. Walker MD, Marler JR, Goldstein M, Grady PA, Toole JF, Baker WH, Castaldo JE, Chambless LE, Moore WS, Robertson JT, Young B. Endarterectomy for asymptomatic carotid artery stenosis. *Jama*. 1995 May 10;273(18):1421-8.
 72. MRC Asymptomatic Carotid Surgery Trial (ACST) Collaborative Group. Prevention of disabling and fatal strokes by successful carotid endarterectomy in patients without recent neurological symptoms: randomised controlled trial. *The Lancet*. 2004 May 8;363(9420):1491-502. [https://doi.org/10.1016/s0140-6736\(04\)16146-1](https://doi.org/10.1016/s0140-6736(04)16146-1)
 73. Turan TN, Voeks JH, Chimowitz MI, Roldan A, LeMatty T, Haley W, Lopes-Virella M, Chaturvedi S, Jones M, Heck D, Howard G. Rationale, Design, and Implementation of Intensive Risk Factor Treatment in the CREST2 Trial. *Stroke*. 2020 Oct;51(10):2960-71. <https://doi.org/10.1161/strokeaha.120.030730>
 74. Rothwell PM, Eliasziw M, Gutnikov SA, Warlow CP, Barnett HJ. Carotid Endarterectomy Trialists Collaboration. Endarterectomy for symptomatic carotid stenosis in relation to clinical subgroups and timing of surgery. *The Lancet*. 2004 Mar 20;363(9413):915-24. [https://doi.org/10.1016/s0140-6736\(04\)15785-1](https://doi.org/10.1016/s0140-6736(04)15785-1)
 75. Brooks WH, McClure RR, Jones MR, Coleman TL, Breathitt L. Carotid angioplasty and stenting versus carotid endarterectomy for treatment of asymptomatic carotid stenosis: a randomized trial in a community hospital. *Neurosurgery*. 2004 Feb 1;54(2):318-25. <https://doi.org/10.1227/01.neu.0000103447.30087.d3>
 76. Mantese VA, Timaran CH, Chiu D, Begg RJ, Brott TG. The carotid revascularization endarterectomy versus stenting trial (CREST) stenting versus carotid endarterectomy for carotid disease. *Stroke*. 2010 Oct 1;41(10_suppl_1):S31-4. <https://doi.org/10.1161/strokeaha.110.595330>
 77. Rosenfield K, Matsumura JS, Chaturvedi S, Riles T, Ansel GM, Metzger DC, Wechsler L, Jaff MR, Gray W. Randomized trial of stent versus surgery for asymptomatic carotid stenosis. *New England Journal of Medicine*. 2016 Mar 17;374(11):1011-20. <https://doi.org/10.1056/nejmoa1515706>
 78. Mannheim D, Karmeli R. A prospective randomized trial comparing endarterectomy to stenting in severe asymptomatic carotid stenosis. *The Journal of cardiovascular surgery*. 2016 Jun 22;58(6):814-7. <https://doi.org/10.1056/nejmoa1515706>
 79. Rantner B, Kollerits B, Roubin GS, Ringleb PA, Jansen O, Howard G, Hendrikse J, Halliday A, Gregson J, Eckstein HH, Calvet D. Early endarterectomy carries a lower procedural risk than early stenting in patients with symptomatic stenosis of the

- internal carotid artery: results from 4 randomized controlled trials. *Stroke*. 2017 Jun;48(6):1580-7. <https://doi.org/10.1161/strokeaha.116.016233>
80. Yadav JS, Wholey MH, Kuntz RE, Fayad P, Katzen BT, Mishkel GJ, Bajwa TK, Whitlow P, Strickman NE, Jaff MR, Popma JJ. Protected carotid-artery stenting versus endarterectomy in high-risk patients. *New England Journal of Medicine*. 2004 Oct 7;351(15):1493-501. <https://doi.org/10.1056/nejmoa040127>
81. Kashyap VS, Schneider PA, Foteh M, Motaganhalli R, Shah R, Eckstein HH, Henao S, LaMuraglia G, Stoner MC, Melton J, Massop D. Early outcomes in the ROADSTER 2 study of transcarotid artery revascularization in patients with significant carotid artery disease. *Stroke*. 2020 Sep;51(9):2620-9. <https://doi.org/10.1161/strokeaha.120.030550>