CASO CLÍNICO INVITADO

Razonamiento Clínico: Hombre de 57 Años de Edad con Dolor y Debilidad Muscular Proximal

Valeria Santibáñez-Briones[1], Rocío García-Santibáñez[2]

Resumen

Se presenta un caso de un hombre de 57 años de edad con dos meses de dolor de hombros y debilidad muscular proximal. A lo largo del caso se revisa la historia clínica, el examen físico y se realiza paso a paso el análisis que lleva del diagnóstico diferencial al diagnóstico final.

Palabras clave: diagnóstico diferencial, debilidad proximal, diabetes mellitus

Abstract

We present a case of a 57-year-old man with a two-month history of shoulder pain and proximal weakness. The history and physical examination are reviewed and a stepwise approach to the differential diagnosis is made to reach the final diagnosis.

Keywords: differential diagnosis, proximal weakness, diabetes mellitus

Rev. Ecuat. Neurol. Vol. 25, N° 1-3, 2016

Introducción

Un hombre de 57 años se presenta a la emergencia luego de una sobredosis de morfina. El paciente reporta que empezó a tomar morfina debido a dolor de hombros que empezó de manera súbita dos meses atrás. El dolor es de tipo punzante y solamente ha respondido a opiáceos. El paciente refiere que un mes después del inicio del dolor, desarrolló debildad muscular progresiva. La debilidad era proximal e impedía la elevación de los brazos sobre la cabeza. El paciente debía incluso usar el brazo contrario para elevar el otro y alcanzar objetos.

La revisión de sistemas fue negativa para disfagia, visión doble, disnea o dificultad con el control de esfínteres. El paciente negó trauma en los hombros. Debido a estos síntomas, el paciente acudió a un cirujano ortopédico quien ordenó imágenes de los hombros las cuales fueron negativas para evidencia de lesión.

El paciente tenía antecedentes personales de hipertensión, diabetes mellitus tipo 2 y enfermedad coronaria. Aproximadamente tres meses antes de esta admisión el paciente estuvo ingresado por osteomielitis del dedo gordo del pie izquierdo que requirió amputación y un infarto de miocardio sin elevación del segmento ST que requirió angioplastia coronaria. El paciente también reportó pérdida de 15 libras de peso en los últimos dos a tres meses, sin exámenes de tamizaje de cáncer realizados.

El examen físico general, incluyendo signos vitales, fue normal. El examen neurológico demostró estado mental y pares craneales normales. No hubo dolor en el movimiento pasivo de los brazos. No se observó escapula alada. Los deltoides se encontraban atrofiados. En las extremidades superiores se observó debilidad de los músculos supraespinoso e infraespinoso con un puntaje de 4/5 y en los deltoides de 0/5. El resto del examen motor demostró un puntaje de 5/5. Los reflejos tendinosos fueron normales en las extremidades superiores, reducidos en las rodillas y ausentes en los talones. El examen de sensibilidad demostró reducción de sensación al dolor debajo de la rodillas y en una pequeña región circular a nivel lateral de los hombros. También se observó reducción de la sensación vibratoria en los dedos del pie. La marcha fue normal.

Preguntas a considerar

¿Dónde localizaría la lesión?

¿Cual es el diagnóstico diferencial de este caso dada la información proporcionada?

Segunda parte

El examen neurológico sugiere lesiones en los nervios axilares y suprasescapulares o un desorden de los músculos proximales de las extremidades superiores. La falta de sensación en el territorio del nervio axilar hace la

[1]Departamento de Medicina Interna, Icahn School of Medicine at Mount Sinai St. Luke's and Mount Sinai West, USA
[2]Departamento de Medicina Neuromuscular, Washington University in St. Louis, USA

Correspondencia
vale.santibanez@gmail.com

localización en el nervio periférico más probable que en el músculo. El examen físico también sugirió una neuropatía periférica.

El diagnóstico diferencial incluye radiculoplexoneuropatía cervical diabética, amiotrofia neurálgica (síndrome de Parsonage-Turner), polirradiculoneuropatía desmielinizante inflamatoria crónica, compresión del plexo braquial por una masa o ganglio, síndrome paraneoplásico, herniación discal a nivel de C5-C6, compresión de los nervios axilares o supraescapulares, miopatía inmune o por drogas y patología intrínseca del hombro.

En la radiculoplexoneuropatía cervical diabética y en la amiotrofia neurálgica el dolor súbito seguido de debilidad muscular es clásico. Ya que el paciente no ha tenido pruebas de tamizaje de cáncer y ha perdido peso, tanto cáncer como síndromes paraneoplásicos son entidades posibles. La pérdida de peso, sin embargo, también es característica de la radiculoplexopatia diabética y la amiotrofia neurálgica. Aunque una herniación discal bilateral a nivel C5-6 es posible, es poco probable en este paciente ya que otros músculos inervados por las raíces C5-C6 se encontraban normales. Una neuropatía por compresión a nivel de la escotadura de la escapula de forma bilateral, como se observa en casos por uso de maletas pesadas cargadas a nivel de hombros, podría explicar la debilidad de los músculos inervados por el nervio supraescapular pero no explicaría la debilidad de los músculos deltoides. Una miopatía inmune también puede ser posible y aunque se puede presentar con mialgias, el dolor no es tan severo como para necesitar opiáceos; además, el paciente no estaba tomando drogas que causen miopatías. Las patologías intrínsecas de los hombros fueron eliminadas durante la investigación ortopédica previa a esta admisión hospitalaria.

Tabla 1. Electromiografía

Infraespinoso (Izq)	3+	4+	4+	No				Sin actividad
Deltoides (Izq)	3+	3+	3+	No				Sin actividad
Biceps (Izq)	N	No	No	No	N	N	N	N
Braquioradial (Izq)	N	No	No	No	N	N	N	N
Extensor comun de los dedos (Izq)	N	No	No	No	N	N	N	N
Primer interoseo dorsal (Izq)	N	No	No	No	N	N	N	N
Abductor corto del pulgar (Izq)	N	No	No	No	N	N	N	N
Vasto medial (Izq)	N	No	No	No	N	N	N	N
Gastrocnemio medial (Izq)	N	No	No	No	N	N	N	N
Psoas-Iliaco (Izq)	N	No	No	No	N	N	N	N
Paraespinales cervicales C5-C6 (Izq)	N	No	No	No	N	N	N	N
Infraespinoso (Der)	3+	4+	4+	No				Sin actividad
Deltoide (Der)	3+	3+	3+	No				Sin actividad
Biceps (Der)	N	No	No	No	N	N	N	N

N: normal; AI: actividad de inserción; Fib: Fibrilaciones; OAP: Ondas agudas positivas; Fasc: Potenciales de fasciculación; PUM: Potenciales de unidad motriz; Amp: Amplitud; Dur: Duración; Poli: Polifasia

Preguntas a considerar

¿Qué exámenes ordenaría a continuación?

Tercera parte

El hemograma completo y la creatina fosfoquinasa se encontraron dentro de los límites normales. La hemoglobina glicosilada estaba elevada a 8.2%. El estudio del líquido cefalorraquídeo demostró 8 glóbulos blancos, 0 glóbulos rojos, proteína de 143 mg/dl y glucosa de 88mg/dl. El panel paraneoplásico fue negativo. La resonancia magnética cervical no demostró herniaciones ni cambios en la médula espinal. La tomografía de tórax, abdomen y pelvis fue negativa para cáncer.

La electromiografía y estudio de conducción nerviosa mostraron denervación aguda de los músculos infraespinosos y deltoides con electromiografía normal de los músculos paraespinales C5 y C6. La tabla 1 muestra los hallazgos en la electromiografía. También se mostró evidencia de una neuropatía periférica.

Se realizó una resonancia magnética del plexo braquial la cual demostró cambios consistentes con denervación de los músculos supraespinosos, infraespinosos y deltoides. También se demostró aumento de señal en T2 y aumento del grosor del tronco medio e inferior del lado izquierdo y del tronco medio del lado derecho del plexo braquial (Figura 1). Los nervios axilares y supraescapulares no se pudieron visualizar.

Preguntas a considerar

Con esta nueva información, ¿Como modificaría el diagnóstico diferencial?

Cuarta parte

La resonancia magnética cervical y la tomografía de tórax, abdomen y pelvis eliminaron la herniación discal y el cáncer como posibilidades diagnósticas. El panel paraneoplásico también fue negativo. La creatina fosfoquinasa normal hace que una miopatía sea menos probable.

La radiculoplexoneuropatía cervical diabética y la amiotrofia neurálgica permanecieron como posibilidades diagnósticas ya que la presentación es similar. Debido a la presencia de diabetes, los síntomas bilaterales y la proteína elevada en el líquido cefalorraquídeo se llegó a la conclusión diagnóstica a favor de la radiculoplexoneuropatía cervical diabética.

El paciente fue dado de alta luego de pocos días con analgésicos y terapia física. Una semana luego del alta el dolor desapareció y la debilidad mejoró poco a poco.

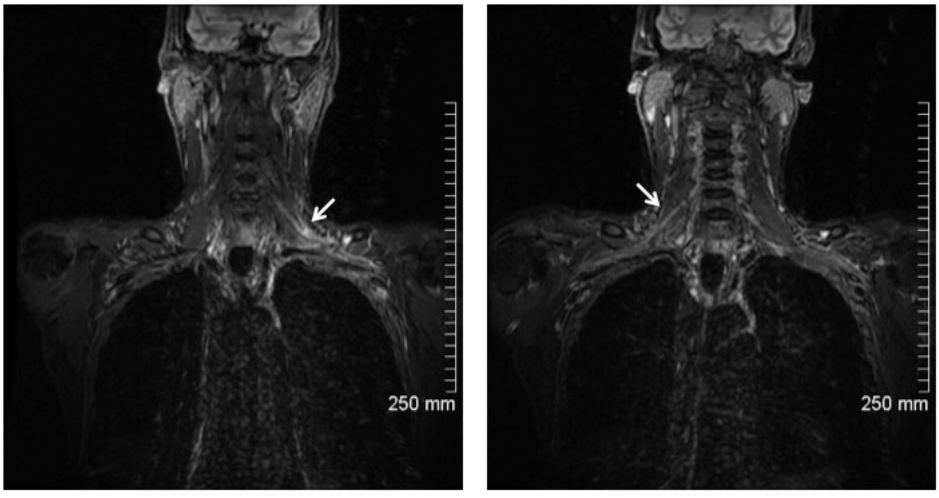

Figura 1.

Discusión

La radiculoplexopatía cervical diabética fue descrita inicialmente por Bruns en 1890 y luego por Garland en 1950.[1] La presentación lumbosacra es la más común pero también puede involucrar la región torácica y cervical.[1] Puede afectar las raíces, plexos o nervios individuales. Esta condición es secundaria a una microvasculopatía y no debido a desórdenes metabólicos. Clínicamente este tipo de neuropatías vasculíticas debe sospecharse en pacientes que cursen con dolor neuropático agudo o subagudo.[2,3]

La radiculoplexopatía no está relacionada al control glicémico o a la duración de la diabetes.[4] A diferencia de la polineuropatía diabética, la radiculoplexoneuropatía diabética puede aparecer en los estadios tempranos de la diabetes o incluso en pacientes con pocas o sin complicaciones crónicas. En algunos casos incluso, el diagnóstico de diabetes se llega a comprobar mientras se investiga una radiculoplexoneuropatía.[2]

La presentación clásica lumbosacra es caracterizada por dolor abrupto unilateral o bilateral de los muslos y cadera seguido por debilidad y atrofia progresiva,[5] comprometiendo primero el área proximal de la extremidad con propagación distal hasta el punto que toda la extremidad se puede ver involucrada.[2] El dolor es de tipo punzante y lancinante con alodinia. La presentación bilateral se observa en 12-19% de los casos; y la pérdida de peso es común.[6] El curso es monofásico y se caracteriza por mejoría espontanea pero incompleta. Durante la fase aguda de la enfermedad aproximadamente la mitad de los pacientes terminan dependiendo de sillas de ruedas. La mejoría incompleta, cuando existe, es dada por complicaciones a largo plazo como la debilidad muscular distal o el síndrome del pie caído.[2,3]

Massie y colaboradores[7] revisaron casos de presentación cervical y los compararon con los casos clásicos de presentación lumbosacra. Se observó que el dolor y el patrón de debilidad fueron similares en ambos casos. Así mismo, la pérdida de peso fue común en ambas presentaciones. Un factor precipitante precedió el cuadro en 59% de los casos. Entre estos factores precipitantes se encontraron enfermedades virales, enfermedades sistémicas, vacunas, cirugías, trauma o ejercicio intenso. El análisis de líquido cefalorraquídeo mostró un nivel elevado de proteínas en el 90% de casos. Las imágenes del plexo braquial mostraron anormalidades en el 98% de casos y las anormalidades más comunes fueron hiperintensidad T2 y aumento del grosor de los nervios involucrados y atrofia muscular. En todos los casos se observaron anormalidades de los troncos y/o fascículos del plexo braquial aún cuando el examen o el estudio electrodiagnóstico localizaba la lesión a un único nervio periférico. El diagnóstico histopatológico no es necesario para el diagnóstico final. No obstante, en aquellos casos en los que se realiza, los hallazgos incluyen inflamación perivascular epineural que resulta en isquemia con pérdida multifocal de fibras nerviosas, engrosamiento perineural, neovascularización y otros signos de injuria isquémica.[2]

Independientemente de los nervios o plexo afectado, el dolor y compromiso de la función muscular asociada termina afectando significativamente la calidad de vida del paciente.[2] No hay evidencia suficiente en cuanto al tratamiento de estas condiciones. En su mayoría este suele ser sintomático e incluye analgésicos neuropáticos y/o opiáceos. El control estricto de la glucosa genera una respuesta variable.[8] En aquellos pacientes en quienes la enfermedad es más duradera, depresión es otra complicación secundaria al dolor y debilidad persistente y debe tratarse concomitantemente. El uso de terapia física y rehabilitación es importante en el manejo de la radiculoplexoneuropatía diabética dada la debilidad marcada de las extremidades superiores o inferiores.[3]

En la actualidad, la utilidad de los inmunosupresores aún no está clara. Existen reportes no controlados del uso prednisona, metilprednisolona, inmunoglobulina intravenosa, azatioprina, ciclofosmida y plasmaferesis que han

mostrado respuesta favorable pero debido a que la enfermedad es monofásica con eventual mejoría estos resultados son difíciles de aplicar.[9] Con todo, un estudio multicéntrico, doble ciego con metilprednisolona fue negativo para el objetivo principal (mejoría del puntaje neuropático) pero los síntomas neuropáticos (especialmente el dolor) mejoraron significativamente.[10] Puede ser razonable considerar tratamiento con esteroides en pacientes que se presenten durante la fase aguda de la enfermedad para lograr una mejoría del dolor. No obstante, un análisis Cochrane no encontró evidencia para el uso de inmunosupresores.[11]

Más estudios son necesarios para ayudar al clínico en las decisiones relacionadas con el mejor tratamiento. Una clave importante para tener en cuenta seria el reclutamiento de pacientes en estadios tempranos de la enfermedad (menos de 6 meses de inicio de síntomas) evitando así que un déficit definitivo haya ocurrido, eliminando esto como posible variable que nuble la eficacia del tratamiento estudiado.

Referencias

1. Russell C, Rubin M. Diabetic Neuropathy. In: L. Poretsky, Principles of Diabetes Mellitus. 2010
2. Naddaf E, Dyck PJ. Vasculitic Neuropathies. Curr Treat Options Neurol (2015) 17: 44
3. Thaisetthawatkul P, Dyck PJB. Treatment of diabetic and nondiabetic lumbosacral radiculoplexus neuropathy. Curr Treat Options Neurol. 2010;12(2):95–9
4. Tracy J, Engelstad J. Microvasculitis in Diabetic Lymbosacral Radiculoplexus Neuropathy. J Clin Neuromuscul Dis, 11(1), 44-48,2009
5. Dyck J, Windebank A. Diabetic and Nondiabetic Lumbosacral Radiculoplexus Neuropathies: New insights into pathophysiology and treatment. Muscle Nerve 25:477-491,2002
6. Bhanushali M, Ashok S. Diabetic and non diabetic lumbosacral radiculoplexus neuropathy. Neurology India, 54(4), 2008
7. Massie R, Mauermann M. Diabetic cervical radiculoplexus neuropathy: a distinct syndrome expanding the spectrum of diabetic radiculoplexus neuropathies. Brain 135, 3074=3088, 2012
8. Bhanushali M, Ashok S. Diabetic and non diabetic lumbosacral radiculoplexus neuropathy. Neurology India, 54(4), 2008
9. Tamburin S, Zanette G. Intravenous Immunoglobulin for the treatment of diabetic lumbosacral radiculoplexus neuropathy. Pain Medicine, 2009, 10(8):1476-1478
10. Dyck PJB, O'Brien P, Bosch P et al. The multi-center double-blind controlled trial of IV methylprednisolone in diabetic lumbosacral radiculoplexus neuropathy (abstract) Neurology 2006, 66(5, suppl 2):A19
11. Chan Y, Lo Y, Chan E. Immunotherapy for diabetic amyotrophy. Cochrane Database Syst Rev. 2012 Jun 13;6