REPORTE DE CASO CLÍNICO

Parkinsonismo y Mielinolisis Osmótica. Descripción de caso

Claudio Scherle-Matamoros, Diego Valarezo-Sevilla, Adonis Frómeta-Guerra

Resumen

Introducción: El síndrome de desmielinización osmótica es una condición médica rara en el que la expresión con manifestaciones parkinsonianas es relativamente infrecuente. **Objetivo**: Presentar la historia clínica de una paciente con hiponatremia corregida de forma acelerada y fue tratada con neurolépticos. En la IRM de cráneo se demostraron lesiones desmielinizantes en protuberancia y ganglios basales. Clínicamente desarrolló un parkinsonismo sin respuesta a la dopamina. **Conclusión**: La corrección inadecuada de la hiponatremia es causa de lesiones desmielinizantes. Como apreciamos en este caso, la prescripción de fármacos neurolépticos puede ser un factor que influye en una mala respuesta a la terapia dopaminérgica.

Palabras clave: Mielinolisis osmótica, Hiponatremia, Parkinsonismo, Neurolépticos.

Abstract

Introduction: Osmotic demyelination syndrome is a rare medical condition in which parkinsonian signs are relatively non frequent. **Objective**: To report a case of a patient with hyponatremia rapidly corrected and treated with neuroleptics. The cranial MRI showed demyelinating lesions in pons and basal ganglia. The patient clinically developed parkinsonism, with no response to dopamine. **Conclusion**: The inadequate correction of hyponatremia causes demyelinating lesions. As we appreciate in this case, the prescription of neuroleptic drugs may negatively affect the response to dopaminergic therapy.

Keywords: Osmotic myelinolysis, Hyponatremia, Parkinsonism, Neuroleptics.

Rev. Ecuat. Neurol. Vol. 25, N° 1-3, 2016

Introducción

El síndrome de desmielinización osmótica (SDO) es una condición médica rara[1] en la que el compromiso clínico es variable.[1-4] La expresión con un síndrome rígido akinético es relativamente infrecuente y está en relación con la localización extrapontina de las lesiones.[5,6] Se trata de un diagnóstico a sospechar si se conoce el antecedente de hiponatremia, pero en ausencia de una historia clínica detallada puede confundirse con un trastorno del movimiento inducido por fármacos. En estos casos, la imagen por resonancia magnética de cráneo (IRM) es imprescindible para definir el diagnóstico.

Presentamos el caso clínico de una paciente anciana que –en el curso de una hiponatremia- debuta con manifestaciones delirantes, por lo que fue tratada con neurolépticos, y los niveles de sodio corregidos de forma acelerada. Días después, inicia con manifestaciones parkinsonianas que no mejoraron con fármacos dopaminérgicos.

Presentación del caso

Mujer de 62 años, con antecedentes de hipertensión arterial e insuficiencia cardiaca tratada con furosemida 20mg y losartan 25 mg al día; esquema terapéutico que fue cambiado a enalapril (10mg diarios) un mes antes del ingreso; artritis reumatoide seropositiva de dos años de evolución (metotrexate 20mg, cloroquina 5mg y ácido fólico 5mg una vez al día) e hipotiroidismo por lo que recibía levotiroxina 50ug día.

Se recibe en el departamento de emergencias del hospital del IESS en Ibarra, en estado de apatía. El lenguaje articulado era escaso y permanecía sin abrir los ojos. Mantenía una postura en flexión de las extremidades con aumento del tono, tanto en músculos extensores como flexores. Los reflejos de estiramiento muscular eran hipoactivos y la respuesta plantar flexora. Por momentos, la apatía era interrumpida por agitación, motivo por el cual se administró 5mg Haloperidol intramuscular cada 8 horas. La tensión arterial era de 116/75, frecuencia cardíaca de 67 latidos por minuto. La natremia era de 140, el potasio de 2,8mEq/L, TSH 9,98 (Rango de normalidad 0.27-5.00 µU/ml), T3 total 0,7 (0,8-2 µU/ml) y T4 total 4,9 (4,6-14,1 µU/ml). En ese momento se indicó una tomografía computada de cráneo que fue normal. Se extrajo LCR que fue analizado con tinción gram y estudio citoquímico, con resultados normales.

Servicio de Medicina Interna
Hospital del IESS. Ibarra, Ecuador.

Correspondencia
Dr. Claudio Enrique Scherle Matamoros.
Servicio de Medicina Interna,
Hospital del IESS Ibarra.
Av. Víctor Manuel Guzmán y Brasil.
Ibarra, Imbabura.
Ecuador.
E-mail: cscherle62@gmail.com

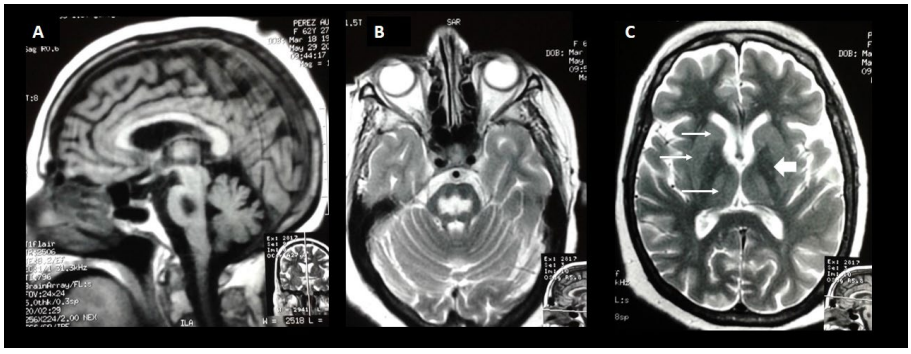

Figura 1. Lesión central en la protuberancia, hipointensa en T1 (A, corte sagital) e hiperintensa en T2 (B, corte coronal). C, aumento de la intensidad de señal en núcleos caudados, putamenes y tálamos (flechas delgadas). Hipointensidad en los globos pálidos (flecha gruesa).

En los siguientes días permaneció en igual estado, con discretas fluctuaciones diarias. Mantenía la rigidez en las cuatro extremidades, con movimientos escasos y permanecía indiferente. Se obtiene en ese momento la referencia de la familia de que 20 días antes estuvo internada en el hospital de su localidad y había sido tratada con Risperidona, sin conseguir precisarse la dosis y los días que permaneció con el fármaco. Con estos antecedentes y ante la sospecha de un parkinsonismo inducido por neurolépticos se inicia con Levodopa Carbidopa (250mg) , dosis que progresivamente llega hasta 1 gramo en 24 horas, y Biperideno 8 mg/ día, sin conseguirse variaciones en su estado.

A través de los familiares, se solicitó un resumen del ingreso en el que describen que la paciente estuvo internada en la unidad de cuidados intensivos por deterioro del estado de conciencia secundario a hiponatremia severa (sodio 110 mmol/L). En las primeras 24 horas, la corrección de los niveles de sodio fue realizada a razón de 15 meq. Luego de 20 días es dada de alta. 48 horas más tarde comienza con tendencia al sueño, solo emite sonidos y se niega a tragar, motivo por el cual es referida al hospital del IESS en Ibarra.

Ante la falta de mejoría de la paciente y con la sospecha diagnóstica de SDO se indica una IRM de cráneo, en la que se encuentra una zona de desmielinización en la protuberancia y bilateral en los núcleos putamenes, caudados y tálamos (Fig. 1).

A los 26 días del ingreso inicia con disnea, secreciones respiratorias y fallece.

Discusión

La Mielinosis Central Pontina (MCP) es un trastorno desmielinizante agudo no inflamatorio descrito por primera vez por Adams y cols en 1959. En esa publicación destacan las características clínicas de cuatro pacientes (tres con hábitos alcohólicos y uno con esclerodermia) en los que existían lesiones similares en la protuberancia.[7]

Se trata de una condición médica en la que la incidencia no se conoce bien.[1,2] Al respecto, en una revisión realizada por Kenneth Musana y Steven Yale, a partir de los registros médicos de la Marshfield Clinic, entre 1986 y 2003, solo encontró 6 pacientes (4). En estudios anatomopatológico se describe en el 0.3-1.1% de las autopsias.[8]

En el SDO el mecanismo fisiopatológico exacto que da lugar a la degeneración de los oligodendrocitos con daño de la mielina y preservación del axón no es totalmente conocido. Sin embargo, en la práctica clínica está muy relacionado con la rápida corrección del sodio (más de 15 meq/dL en las primeras 24 horas) en casos con hiponatremia crónica. Tradicionalmente ha sido descrito en pacientes con alcoholismo[4,7] y en otras condiciones patológicas asociadas a disturbios electrolíticos como quemaduras extensas, síndrome de secreción inapropiada de hormona antidiurética, insuficiencia renal, hemodiálisis, anorexia nerviosa, enfermedad de Wilson, sepsis, infección por HIV y enfermedades autoinmunes.[1,9]

El SDO se comporta como una afección monofásica que comienza días después de que las manifestaciones encefalopáticas iniciales mejoran. La expresión clínica depende de la topografía de las lesiones en el encéfalo, así se describen dos fenotipos clínicos: MCP en la cual hay una lesión confinada a nivel de la protuberancia central. La Mielinolisis Extrapontina (MEP) con lesiones en cápsula interna, ganglios basales y cerebelo; y la forma mixta. En la MCP los signos clínicos incluyen disartria y disfagia por afectación de las fibras cortico bulbares y cuadriparesia fláccida por lesión cortico espinal que evoluciona a espástica. Si la lesión se extiende al tegmento de la protuberancia aparecen alteraciones pupilares y oculomotoras con un aparente cambio en el nivel de conciencia, condición conocida como síndrome de enclaustramiento en la que el paciente conserva los movimientos oculares verticales y de pestañeo.[10] Con menos frecuencia cursa de forma asintomática y el diagnóstico es realizado en el estudio anatomopatológico.[8] La MEP se manifiesta con disfunción cognitiva, cambios en la conducta, ataxia, parkinsonismo y distonía. Por otro lado, la severidad de las manifestaciones no se correlaciona siempre con el tamaño de la lesión en el estudio de imagen[11] y en el caso de la MCP la expresión clínica puede estar enmascarada por las manifestaciones extrapontinas.[12]

Los trastornos del movimiento en la MEP suelen tener una aparición temprana o ser una complicación tardía.[2,6] En particular, las manifestaciones parkinsonianas afectan al 44-50% de los casos en los que se detectan lesiones es-

tríatales[6] y está descrito que responde a la administración de dopamina.[5] Sin embargo, en nuestro caso las manifestaciones clínicas no mejoraron; lo que puede estar relacionado con varios factores. De un lado la edad y el género, se trata de una mujer anciana en la que como parte del envejecimiento disminuye la población de neuronas dopaminérgicas[13]; de otro, el posible bloqueo de receptores dopaminérgicos provocado por el uso de fármacos neurolépticos, sumado al daño de la vía nigro estriatal propio de la desmielinización osmótica, demostrado en estudios con tomografía por emisión de fotón simple (SPECT).[13,14]

En general, el diagnóstico del SDO puede convertirse en un gran desafío, pues la negatividad inicial de la TC y la ausencia de antecedentes claros desvían la atención hacia otra entidad clínica como ocurrió en el caso que presentamos. Para realizar un diagnóstico preciso es imprescindible obtener una IRM de cráneo que nos demuestre la presencia de lesiones hiperintensas en secuencias T2 y FLAIR e hipointensas en T1 con carácter simétrico, tanto en localizaciones pontinas, como extrapontinas.[9]

Lamentablemente no existe un tratamiento específico y el pronóstico es desfavorable pues tiene una alta tasa de morbimortalidad y de secuelas neurológicas.[1,2] Para prevenir el desarrollo del SDO es imprescindible evitar las correcciones de sodio plasmático mayores a 12mEq/L en las primeras 24h, y mayores de 18mEq/L en las primeras 48h.[15]

En conclusión, de acuerdo con la evolución de la paciente la corrección acelerada de una hiponatremia es causa de lesiones desmielinizantes, tanto en el puente como en ganglios basales. La prescripción de fármacos neurolépticos puede ser un factor que influye en una mala respuesta a la terapia dopaminérgica, de existir manifestaciones parkinsonianas.

Referencias

1. Singh TD, Fugate JE, Rabinstein AA. Central pontine and extrapontine myelinolysis: a systematic review. European Journal of Neurology 2014; 21(12):1443-50.
2. Kallakatta RN, Radhakrishnan A, Fayaz RK, Unnikrishnan JP, Kesavadas C, Sarma SP. Clinical and functional outcome and factors predicting prognosis in osmotic demyelination syndrome (central pontine and/or extrapontine myelinolysis) in 25 patients. J Neurol Neurosurg Psychiatry 2011; 82(3):326-31.
3. Louis G, Megarbane B, Lavoue S, et al. Long-term outcome of patients hospitalized in intensive care units with central or extrapontine myelinolysis. Crit Care Med 2012; 40(3):970-2.
4. Musana AK, Yale SH. Central Pontine Myelinolysis: Case Series and Review. Wisconsin Medical Journal 2005, 104(6):56-60.
5. de Souza A. Movement disorders and the osmotic demyelination syndrome. Parkinsonism and Related Disorders 2013; 19(8):709-16.
6. Souza A, Desai PK. More often striatal myelinolysis than pontine? A consecutive series of patients with osmotic demyelination syndrome. Neurol Res 2012; 34(3):262-71.
7. Adams RA, Victor M, Mancall EL. Central pontine myelinolysis: a hitherto undescribed disease occurring in alcoholics and malnourished patients. Arch Neurol Psychiatry 1959;81(2):154–72.
8. Newell KL, Kleinschmidt-DeMasters BK. Central pontine myelinolysis at autopsy; a twelve year retrospective analysis. J Neurol Sci 1996; 42(1-2):134-9.
9. Alleman AM. Osmotic Demyelination Syndrome: Central Pontine Myelinolysis and Extrapontine Myelinolysis. Semin Ultrasound CT MRI 2014, 35(2):153-9.
10. Sohn MK, Nam JH. Locked-in Syndrome due to Central Pontine Myelinolysis: Case Report. Ann Rehabil Med 2014;38(5):702-6.
11. Graff-Radford J, Fugate JE, Kaufmann TJ, Mandrekar JN, Rabinstein AA. Clinical and radiologic correlations of central pontine myelinolysis syndrome. Mayo Clin Proc 2011; 86(11):1063-7.
12. Kumar S, Fowler M, Gonzalez-Toledo E, Jaffe SL. Central pontine myelinolysis, an update. Neurol Res 2006;28(3):360-6.
13. López-Sendón JL, Mena MA, García de Yébenes J. Drug-Induced Parkinsonism in the Elderly. Incidence, Management and Prevention. Drugs Aging 2012; 29 (2): 105-18.
14. Wu YC, Peng GS, Cheng CA, Lin CC, Huang WS, Hsueh CJ, et al. 99mTc-TRODAT-1 and 123I-IBZM SPECT studies in a patient with extrapontine myelinolysis with parkinsonian features. Ann Nucl Med. 2009;23(4):409-12.
15. Verbalis JG, Goldsmith SR, Greenberg A, Schrier RW Sterns RH. Hyponatremia treatment guidelines 2007: expert panel recommendations. Am J Med 2007;120(11 Suppl 1):S1-21.