IMÁGENES EN NEUROLOGÍA

Infarto Talámico Bilateral

Daniel Moreno-Zambrano[1,2] Joyce Meza[1] Rocío Santibáñez[1]

Introducción

Mujer de 34 años, diestra, con antecedente de Lupus Eritematoso Sistémico hace 10 años medicada con micofenolato de mofetilo 2 gr. prednisona 20mg e hidroxicloroquina 200 mg. diarios sin adecuada respuesta, por lo que inició rituximab. Ocho días después presentó, disartria, hemiplejía derecha y pérdida de consciencia. Se realizó tomografía computada de cerebro que reveló lesiones hipodensas a nivel talámico bilateralmente. Pruebas para CMV, Toxoplasma, Rubeola, Herpes 1 y 2, HIV fueron negativos. Cuatro días después la resonancia magnética de encéfalo reveló infarto talámico bilateral. Admitida en la Unidad de Cuidados Neurológicos (UCN), anticuerpos anticardiolipina, anticoagulante lúpico, anti β2 glicoproteína resultaron negativos y anticuerpos antinucleares más antimitocondriales resultaron positivos. Durante su estancia hospitalaria recibió pulsos de metilprednisolona intravenosa. Durante hospitalización adquirió neumonía por Acinetobacter baumannii en cultivo de secreción bronquial y hemático, infección que fue tratada por 21 días. Al finalizar tratamiento se obtuvo aislamiento de hemocultivo con Cándida krusei. Luego de 69 días en UCN fallece a causa de complicaciones infecciosas.

Los infartos talámico bilaterales clásicamente, presentan cuatro síndromes: inferolateral, paramediano, coroidal posterior y tuberotalámico[1] Pueden ser de origen arterial o venoso. La oclusión de la arteria basilar en la cúspide también llamada "arteria de Percherón" (variante que reemplaza a las arterias perforantes talámicas) es responsable de la isquemia. En el caso de etiología venosa, las responsables son las venas de drenaje talámico que confluyen en el seno recto; la trombosis de este vaso puede a causar infarto bilateral por aumento de presión.[2]

Los infartos talámicos bilaterales son extremadamente raros y corresponden al 0.6% de todos los infartos. La presencia de causas o concomitantes como meningitis, complicaciones postparto, Lupus Eritematoso Sistémico, y procedimientos quirúrgicos es menos común.[2] Este es el primer caso descrito en la población ecuatoriana.

Referencias

1. Bogousslavsky J, Regli F, Uske A. Thalamic infarcts Clinical syndromes, etiology, and prognosis. Neurology. 1988;38(6):837-837.
2. Geukens P, Duprez T, Hantson P. Bilateral Thalamic Infarction. Western Journal of Emergency Medicine. 2012;13(6):491.

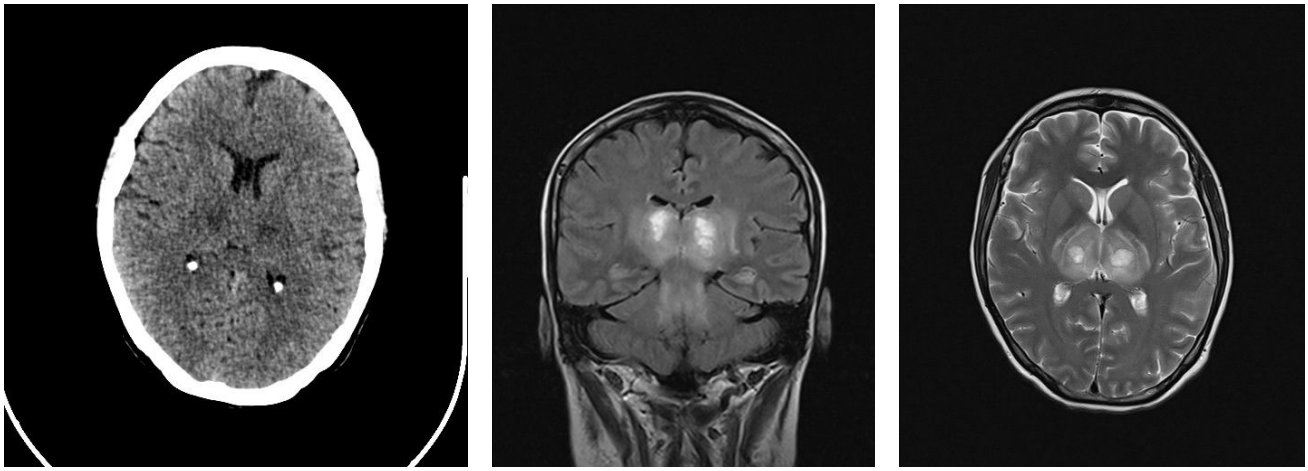

Figura 1A. Tomografía simple de encéfalo con imágenes hipodensas lacunares a nivel de tálamo bilateralmente. **B y C.** Resonancia Magnética (RM) con recuperación de la inversión atenuada de fluido (FLAIR) y RM T2 respectivamente que revelan lesión bilateral talámica hiperintensa compatible con núcleo isquémico.

Rev. Ecuat. Neurol. Vol. 25, N° 1-3, 2016

[1]Universidad Católica de Santiago de Guayaquil.
Guayaquil – Ecuador.
[2]Hospital Regional Dr. Teodoro Maldonado Carbo.
Guayaquil, Ecuador

Correspondencia
Daniel Moreno-Zambrano
e-mail: danielmorenozambrano@gmail.com