Editorial

7. Feasibility of Global Sleep Research in Rural Areas of Low-and-Middle-Income Countries. The Atahualpa Project Experience.
Oscar H. Del Brutto, Pablo R. Castillo.

Artículos Originales

9. Trombectomía Mecánica: Técnica de Primera Elección en el Tratamiento del Ictus Isquémico Agudo. Análisis de Beneficios y Resultados.
Jimmy Achi-Arteaga, Lilibeth Arteaga-Vélez, Angel Zambrano-Solórzano, Julia Peralta, David Martínez Neira.

13. Experiencia Quirúrgica de Dos Años en el Manejo de la Epilepsia Refractaria Multifocal.
Carlos Valencia Calderón, Ana Calderón Valdiviezo, Jesús Castro Viteri, Otman Fernández, Melvin López, Alina Recasen, Catalina Vásquez-Hahn.

20. Impacto del Aprendizaje del Inglés Sobre los Procesos Cognitivos en Adultos Mayores. Un Estudio Preliminar en Cuenca.
Fernando Estévez, Felipe Webster, Fernando Mora, Jorge Luis García, Valeria Cisneros, Alvaro Cevallos.

25. Validación de la Escala de Impulsividad Bis 11-C para su Aplicación en Adolescentes Ecuatorianos.
Carlos Ramos-Galarza, Claudia Pérez-Salas, Mónica Bolaños-Pasquel

32. Neuronavegación en Tumores de Fosa Posterior en Pediatría
Carlos Valencia Calderón, Ana Calderón-Valdiviezo, Julio Quispe Alcocer, Rodolfo Bernal-Carrillo, Jesús Castro-Viteri, Catalina Vásquez-Hahn.

Artículos Especiales

39. Demencia y Ley. El Papel Jurídico del Neurólogo.
Oscar Andrés Del Brutto.

Reportes de Casos Clínicos

42. Tuberculous Encephalitis Associated With Basal Ganglia Lesions And Movement Disorders.
Fernando Alarcón, Miguel Cañizares.

45. Mielinolisis Extrapontina Secundaria a Hiponatremia por Crisis Adrenal.
Sandra Jarrín, Nancy Cárdenas, Julia Sosa, Natalia Rubio, Omar Rendón, María Cecilia Massuh.

Comunicaciones Breves

48. Síndrome de Weber, Etiología Infrecuente y Resolución Espontánea.
Juan Montalvo Herdoíza, Paola Montalvo Perero, Diana Moreira.

Caso Clínico Invitado

50. Razonamiento Clínico: Mujer de 63 Años de Edad Presenta Trastornos del Habla, Trastornos del Lenguaje y Debilidad del Lado Derecho.
Valeria Santibáñez-Briones, Rocío C García-Santibáñez.

Revista Ecuatoriana de Neurología

FEDERACIÓN DE REVISTAS NEUROLÓGICAS EN ESPAÑOL



Publicación Oficial de la Sociedad Ecuatoriana de Neurología, de la Liga Ecuatoriana Contra la Epilepsia y de la Sociedad Iberoamericana de Enfermedad Cerebrovascular

S.E.N. Sociedad Médica Ecuatoriana de Neurología

Vol. 24 Nº 1-3 · 2015· ISSN 1019-8113
www.revecuatneurol.com

Revista Ecuatoriana de Neurología

Vol. 24, Nº 1-3, 2015 ISSN 1019-8113

Publicación Oficial de la Sociedad Ecuatoriana de Neurología y de la Liga Ecuatoriana Contra la Epilepsia

S.E.N.
Sociedad Médica Ecuatoriana de Neurología

Editora
Rocío Santibáñez Vásquez

Editor Asociado
Marcos Serrano Dueñas

Comité Ejecutivo

Directiva SEN
Presidente: Arturo Carpio (Cuenca)
Vicepresidente: Tomás Alarcón (Guayaquil)
Secretario: Fernando Estevez (Cuenca)
Tesorero: Guadalupe Bonilla (Cuenca)

Directiva LECE
Presidente: Iván Viñán (Ibarra)
Vicepresidente: Fabían Díaz (Cuenca)
Secretario: Jorge Moncayo (Quito)
Tesorero: Victor Paredes (Quito)

Corrección de Textos
Valeria Santibáñez Briones

Diseño Editorial
Director de Arte: José Daniel Santibáñez
Diseño y Diagramación:
Daniela Santibáñez

S.E.N.
Sociedad Médica Ecuatoriana de Neurología

Revista Ecuatoriana de Neurología

Vol. 24, Nº 1-3, 2015 ISSN 1019-8113 www.revecuatneurol.com

Editorial

7. Factibilidad de la Investigación Global de Sueño en Áreas Rurales de Países con Bajos a Medianos Ingresos: Experiencia del Proyecto Atahualpa.
Oscar H. Del Brutto, Pablo R. Castillo.

Artículos Originales

9. Trombectomía Mecánica: Técnica de Primera Elección en el Tratamiento del Ictus Isquémico Agudo. Análisis de Beneficios y Resultados.
Jimmy Achi-Arteaga, Lilibeth Arteaga-Vélez, Angel Zambrano-Solórzano, Julia Peralta, David Martínez Neira.

13. Experiencia Quirúrgica de Dos Años en el Manejo de la Epilepsia Refractaria Multifocal.
Carlos Valencia Calderón, Ana Calderón Valdiviezo, Jesús Castro Viteri, Otman Fernández, Melvin López, Alina Recasen, Catalina Vásquez Hahn.

20. Impacto del Aprendizaje del Inglés Sobre los Procesos Cognitivos en Adultos Mayores. Un Estudio Preliminar en Cuenca.
Fernando Estévez, Felipe Webster, Fernando Mora, Jorge Luis García, Valeria Cisneros, Alvaro Cevallos.

25. Validación de la Escala de Impulsividad Bis 11-C para su Aplicación en Adolescentes Ecuatorianos.
Carlos Ramos-Galarza, Claudia Pérez-Salas, Mónica Bolaños-Pasquel

32. Neuronavegación en Tumores de Fosa Posterior en Pediatría
Carlos Valencia Calderón, Ana Calderón-Valdiviezo, Julio Quispe Alcocer, Rodolfo Bernal-Carrillo, Jesús Castro-Viteri, Catalina Vásquez-Hahn.

Artículos Especiales

39. Demencia y Ley. El Papel Jurídico del Neurólogo.
Oscar Andrés Del Brutto.

Reportes de Casos Clínicos

42. Encefalitis Tuberculosa asociada a lesiones de ganglios basales y trastornos del movimiento.
*Fernando Alarcón, Miguel Cañizare***s.**

45. Mielinólisis Extrapontina Secundaria a Hiponatremia por Crisis Adrenal.
Sandra Jarrín, Nancy Cárdenas, Julia Sosa, Natalia Rubio, Omar Rendón, María Cecilia Massuh.

Comunicaciones Breves

48. Síndrome de Weber, Etiología Infrecuente y Resolución Espontánea.
Juan Montalvo Herdoíza, Paola Montalvo Perero, Diana Moreira Vera.

Caso Clínico Invitado

50. Razonamiento Clínico: Mujer de 63 Años de Edad Presenta Trastornos del Habla, Trastornos del Lenguaje y Debilidad del Lado Derecho.
Valeria Santibáñez-Briones, Rocío C García-Santibáñez

La Revista Ecuatoriana de Neurología (REN) (ISSN 1019-8113) es el órgano de difusión científica oficial de la Sociedad Ecuatoriana de Neurología, de la Liga Ecuatoriana Contra la Epilepsia y de la Sociedad Iberoamericana de Enfermedad Cerebrovascular. Además, REN forma parte de la Federación de Revistas Neurológicas en Español, existiendo un acuerdo mutuo de cooperación entre todas las publicaciones que forman dicha Federación. La RENse publica tres veces al año y se encuentra incluida en el Citation Index Expanded, en el Neuroscience Citation Index (ISI), en Excerpta Médica Database EMBASE (Elsevier Science B.V.) y en el Índice Bibliográfico PERIÓDICA del Centro de Información Científica y Humanística de la Universidad Nacional Autónoma de México. Para cualquier correspondencia relacionada con la revista, favor dirigirse a: Revista Ecuatoriana de Neurología, P.O.BOX 09-04-462 Policentro, Codigo Postal 090510, Guayaquil, Ecuador. E-mail: revecuatneurol@gmail.com.

Las opiniones expresadas en los artículos científicos y en las publicaciones que aparecen en la revista son responsabilidad exclusiva de sus autores y de las casas comerciales auspiciantes y no representan necesariamente el sentir oficial de la Sociedad Ecuatoriana de Neurología o de la Liga Ecuatoriana contra la Epilepsia. REN no se responsabiliza por errores o por consecuencias surgidas del uso del material que aparece publicado en ella.

S.E.N.
Sociedad Médica Ecuatoriana de Neurología

Revista Ecuatoriana de Neurología

Vol. 24, Nº 1-3, 2015 ISSN 1019-8113 www.revecuatneurol.com

Editorial

7. **Feasibility Of Global Sleep Research In Rural Areas Of Low-And-Middle-Income Countries. The Atahualpa Project Experience.**
Oscar H. Del Brutto, Pablo R. Castillo.

Original Articles

9. **Mechanical Thrombectomy: First Choice Technique In The Treatment Of Acute Ischemic Stroke. Benefits And Results Analysis.**
Jimmy Achi-Arteaga, Lilibeth Arteaga-Vélez, Angel Zambrano-Solórzano, Julia Peralta, David Martínez Neira.

13. **Two Years Surgical Experience In Management Of Multifocal Refractory Epilepsy.**
Carlos Valencia Calderón, Ana Calderón Valdiviezo, Jesús Castro Viteri, Otman Fernández, Melvin López, Alina Recasen, Catalina Vásquez Hahn.

20. **Impact Of English Learning On Cognition Of Old Adults: Preliminary Study In Cuenca.**
Fernando Estévez, Felipe Webster, Fernando Mora, Jorge Luis García, Valeria Cisneros, Alvaro Cevallos.

25. **Validation Of Impulsivity Bis 11-C Scale Applied To Ecuadorian Adolescents.**
Carlos Ramos-Galarza, Claudia Pérez-Salas, Mónica Bolaños-Pasquel

32. **Neuronavigation In Pediatric Posterior Fossa Tumors.**
Carlos Valencia Calderón, Ana Calderón-Valdiviezo, Julio Quispe Alcocer, Rodolfo Bernal-Carrillo, Jesús Castro-Viteri, Catalina Vásquez-Hahn.

Special Articles

39. **Dementia And Law: Judicial Role Of The Neurologist.**
Oscar Andrés Del Brutto.

Case Reports

42. **Tuberculous Encephalitis Associated With Basal Ganglia Lesions And Movement Disorders.**
*Fernando Alarcón, Miguel Cañizare***s.**

45. **Extrapontine Myelinolysis Secondary To Hyponatremia In Adrenal Crisis.**
Sandra Jarrín, Nancy Cárdenas, Julia Sosa, Natalia Rubio, Omar Rendón, María Cecilia Massuh.

Brief Communications

48. **Weber Syndrome, Uncommon Etiology And Spontaneous Resolution.**
Juan Montalvo Herdoíza, Paola Montalvo Perero, Diana Moreira Vera.

Invited Clinical Case

50. **Razonamiento Clínico: Mujer de 63 Años de Edad Presenta Trastornos del Habla, Trastornos del Lenguaje y Debilidad del Lado Derecho.**
Valeria Santibáñez-Briones, Rocío C García-Santibáñez

La Revista Ecuatoriana de Neurología (REN) (ISS 1019-8113) is the official journal of the Ecuadorian Society of Neurology, the Ecuadorian League Against Epilepsy, and the Iberoamerican Society of Cerebrovascular Disease. REN is part of the Federation of Neurological Journals in Spanish, and has an agreement of cooperation with other journals forming part of this federation. REN is published every four months, and is listed in Citation Index Expanded, Neuroscience Citation Index (ISI), Excerpta Medica database EMBASE (Elsevier Science B.V.) and the bibliographic index PERIODICA from the Scientific and Humanistic Information Center of the Universidad Nacional Autonoma de Mexico. Please address correspondence to: Revista Ecuatoriana de Neurología, P.O.BOX 09-04-462 Policentro, Codigo Postal 090510, Guayaquil, Ecuador. E-mail: revecuatneurol@gmail.com.

Contributors and advertisers are responsible for the views expressed, which are not necessarily those of the Ecuadorian Society of Neurology or the Ecuadorian League Against Epilepsy. REN is not responsible for errors or any consequences arising form the use of the information contained in the journal.

NUEVAS NORMAS PARA PUBLICACIÓN

La Revista Ecuatoriana de Neurología invita a todos los profesionales médicos a enviar trabajos científicos para que sean considerados para publicación, previa clasificación del Comité Editorial de la Revista. Los manuscritos deben ser enviados al correo electrónico de la Revista Ecuatoriana de Neurología: **revecuatneurol@gmail.com.** Los trabajos aceptados lo serán bajo el entendimiento de que no han sido publicados previamente, ni lo serán, en otra revista sin el consentimiento escrito del Editor, y pasan a ser propiedad de la Revista Ecuatoriana de Neurología.

La Revista Ecuatoriana de Neurología acepta para publicación trabajos científicos sobre todas las ramas de neurociencias, e incluye las siguientes secciones en forma regular: Artículos Originales de investigación clínica o experimental, Trabajos de Revisión, Reportes de Casos Clínicos y Cartas al Editor. Además se publicarán las memorias de congresos o cursos de neurología realizados en el país e información general sobre las actividades de la Sociedad Ecuatoriana de Neurología y de la Liga Contra la Epilepsia.

Los autores deben ajustarse a las siguientes normas en la preparación de manuscritos:

A. Los manuscritos deben ser realizados en *Microsoft Word*. Se debe enviar el documento junto con las tablas y figuras correspondientes al correo electrónico: **revecuatneurol@gmail.com.**

B. La página inicial debe contener el título del trabajo, el cual debe ser corto y específico, así como el nombre completo de los autores, su grado académico más importante, la institución a la que pertenece y la dirección completa del autor que será encargado de la correspondencia concerniente a dicho artículo. Para evitar la confusión con el nombre de los autores a nivel internacional, el apellido paterno y materno —en caso de que se desee incluirlo— serán unidos por un guión.

C. Los Artículos Originales deben incluir, en la 2da. página, un resumen de 200 palabras o menos, en el que se enfatice el objetivo del trabajo, sus resultados y las conclusiones principales. El resumen debe ser enviado en español e inglés. Los trabajos de revisión y los reportes de casos clínicos también deben tener un resumen, cuya extensión dependerá de la tamaño del manuscrito.

D. Los Artículos Originales deben tener las siguientes secciones: Introducción, Materiales y Métodos, Resultados y Conclusiones. Su longitud debe ser no mayor a 30.000 caracteres, incluyendo espacios, título, resumen, tablas, pies de figuras y anexos. Se pueden incluir un máximo de 6 figuras y 3 tablas.

Los Reportes de Casos Clínicos deben incluir una breve introducción, la descripción completa del caso y un comentario final sobre los aspectos relevantes de dicho caso. Su longitud debe ser no mayor a 20.000 caracteres, incluyendo espacios, título, resumen, tablas, pies de figuras y anexos —hasta 3 figuras y 2 tablas.

El formato de **los Trabajos de Revisión** queda a libre criterio de los autores, pero con una extensión máxima de 40.000 caracteres, incluyendo espacios, título, resumen, tablas, pies de figuras y anexos. Se aceptarán hasta 6 figuras y 3 tablas.

E. Las Cartas al Editor son bienvenidas. Deben ser escritas a doble espacio, y no mayor de 300 palabras. Pueden incluir una figura y hasta cinco referencias bibliográficas. Tratarán sobre temas neurológicos generales o sobre comentarios de artículos publicados en números previos de la revista.

F. Las tablas deben ser incluidas en una página aparte, numeradas consecutivamente de acuerdo a su ubicación en el texto. Deben llevar a un pie explicativo conciso. Se evitará el exceso de tablas, evitando repetir en el texto lo que se exprese en ellas. **Si las tablas han sido hechas en Excell, deben adjuntarse, también, los documentos originales.**

G. Los gráficos y **fotografías** deben ser enviados por separado, en formato JPEG o EPS, y en alta resolución (300 dpi) *—nunca deben estar incluidos en el documento de Microsoft Word—*, en un tamaño no menor a 10 cm de ancho, y deben estar claramente identificadas con el número de la figura y la leyenda correspondiente. **Si los gráficos han sido realizados en Excell, deben adjuntarse, también, los documentos originales.**

Los pies de foto deben estar en un documento separado de *Microsoft Word.* Se recomienda utilizar únicamente aquellas fotografías que contribuyan significativamente al texto. Las fotografías en color serán aceptadas si aportan datos que no pueden ser revelados en fotografías en blanco y negro. Las fotografías en las que aparezcan datos que permitan la identificación personal de determinados pacientes deberán acompañarse de un consentimiento escrito por parte de dichos pacientes. No es suficiente cubrir los ojos para ocultar una identidad.

H. Las referencias bibliográficas deben ser escritas en una página aparte, a doble espacio, y estar ordenadas de acuerdo a su aparición en el texto (***no*** por orden alfabético de los autores). Todas las referencias deberán estar citadas en el texto o en las tablas, con un número entre paréntesis, que corresponderá al de la lista final. Los autores son responsables de la veracidad de las referencias y de su correcta trascripción. Las referencias deberán seguir el estilo y puntuación de los siguientes ejemplos:

Referencias de Revistas:

Sommer C, Schroder JM. Hereditary motor and sensory neuropathy with optic atrophy. Arch Neurol 1989; 46:973-977.

Referencias de Libros:

Adams RD, Víctor M. Principles of Neurology, 3erd Ed, New York: McGraw-Hill, 1986.

I. Los trabajos recibidos deben ajustarse a las normas arriba descritas; de lo contrario, serán devueltos. Una vez que cumplan los requisitos, se someterán a evaluación por el Comité Editorial, previa aceptación para su publicación.

J. Los manuscritos que no se acepten para publicación no serán devueltos. Los autores únicamente recibirán una carta explicando los motivos de la no aceptación, así como las figuras de dicho manuscrito. Los autores cuyos manuscritos sean aceptados para publicación deben firmar un *Certificado de Transferencia de Derechos de Autor,* que será enviado por el Comité Editorial de la revista.

Feasibility of Global Sleep Research in Rural Areas of Low-and-Middle-Income Countries. The Atahualpa Project Experience

Oscar H. Del Brutto MD,[1,2] Pablo R. Castillo MD[3]

Changes in lifestyle, including sedentarism, shift work and increased visual contamination, have modified sleep patterns and increased the prevalence of sleep-related disorders in remote rural areas of many low- and middle-income countries (LMIC). However, there is scarce information on the public health impact of sleep-related disorders in these regions and publications lack consistency in their design and use of research tools, which creates barriers for proper comparison of results across populations. Moreover, in the largest studies on sleep-related disorders conducted in LMIC, individuals were interviewed with only one or two questions, which might not reflect the actual magnitude of the problem. In our opinion, the goal should not be to interview tens of thousands of individuals but to study them well by selecting representative populations of different regions to evaluate them thoughtfully and uniformly. Of course, the sample size has to be calculated to reach power at the time of statistical analyses based on estimated prevalence rates of these disorders and their correlates with other conditions of interest.

In 2012, we began an international collaborative epidemiological cohort study to investigate sleep disorders in community-dwelling adults living in Atahualpa, a village of about 3,000 inhabitants that is racially homogeneous and representative – in terms of cultural factors and living habits – of rural coastal Ecuador. The protocol of this study has been described elsewhere (J Stroke Cerebrovasc Dis 2014;23:1030). In brief, the adult population of Atahualpa were identified during yearly door-to-door surveys and consenting individuals were screened with validated field instruments. Then, certified neurologists interviewed suspected individuals, and persons with confirmed sleep disorders have been scheduled for a polysomnography and actigraphy for objective measurement of their sleep complains.

We plan to stay in the village for the prospective evaluation of these patients and further correlation with other neurological conditions (stroke, cognitive impairment) and cardiovascular diseases. It is our initial experience that high-quality sleep research is possible in rural areas of LMIC and may help enhance population awareness on the importance of sleep-related disorders as major determinants of health. The following commentaries aim to provide groundwork for investigators wishing to embark in global research by sharing lessons learned during the development of sleep research in this remote region.

Enculturation

Besides a complete training on human subjects' protection, researchers and field workers must take into account the laws, culture, and traditions of the international site. Clear review of the proposed consent process and the informed consent form must include local language translation issues, and a letter of certification from a translator, as necessary. It is wise to meet with local community leaders or with physicians who have been already working in the village to learn the colloquial terms that natives use to describe symptoms and diseases. This not only provides more understandable written informed consents, but better designed field instruments that will be used for identification of symptoms and conditions. All studies must require a local Institutional Review Board (IRB) approval. Such IRB must be registered with the U.S. Department of Health and Human Services (DHHS) and local health institutions (such as the Minister of Health) in the same way as requested for IRBs reviewing studies involving human subjects conducted in developed nations. In addition, participating academic institutions and their authorities should clarify any concerns regarding how well the study conforms to the local context.

Headquarters Establishment

A community center facility designed for the study is necessary for dwellers to go in case they want to participate or if they develop some complains during the follow-up. Besides empowering interactions between researches and participants, the center will serve as a central archive

[1]School of Medicine, Universidad Espíritu Santo, Guayaquil - Ecuador.
[2]Community Center, the Atahualpa Project, Atahualpa, Ecuador.
[3]Sleep Disorders Center, Mayo Clinic College of Medicine, Jacksonville, FL, USA.

Correspondence
Oscar H. Del Brutto, MD. Air Center 3542, PO Box 522970, Miami, Fl 33152-2970.
Email: oscardelbrutto@hotmail.com

for information, and a place where complementary exams can be performed without risk and under proper environmental conditions. It is not impossible – depending on funding – to construct even more sophisticated facilities such as a sleep unit for evaluating sleep-breathing disorders. In the Atahualpa Project, we built such a unit that has been working under all the required standards as set forth by the American Academy of Sleep Medicine, including interpretation of data by board-certified sleep physicians.

Proper Study Design

The common practice of telephone interviews in population-based studies conducted in developed countries has no value in remote rural areas, where face-to-face interviews are mandatory to get correct information. Indeed, not all research methodologies are suitable for each rural region of LMIC, and even validated instruments cannot be applied directly without going through the phases of translation and cultural adaptation. As an example, some of our studies in Atahualpa suggest that field instruments designed to assess daytime somnolence – such as the Epworth sleepiness scale – might not be reliable in rural villages. The peaceful lifestyle at the rural level provides a scenario for daytime dozing, and some questions may induce people to imagine themselves in situations that may not be habitual to them (driving a car). On the other hand, the use of the Pittsburg sleep quality index seems to be appropriate for assessing sleep-related symptoms in the rural setting. With the use of this field instrument, we have found predictable correlations with cardiovascular risk factors and silent cerebral small vessel disease in the same way as reported from studies conducted in the developed world.

Regional Factors of Interest

Some particularities of remote communities make them unique for assessing specific correlates of sleep-related disorders that could not be investigated elsewhere, even in areas where sophisticated technology and abundant economic resources are available. For example, the beneficial effects of sun exposure on the quality of sleep should better be assessed in tropical regions, where individuals are exposed to 12 daily hours of sunlight all over the year. In addition, the burden of some sleep-related disorders – such as the Willis-Ekbom disease – that have been related to latitude may well be studied in tropical regions to get more insights on pathogenetic mechanisms explaining such geographical variations.

Conclusions

In summary, only well-designed global sleep research programs may provide useful insights on the prevalence and correlates of sleep-related disorders in underserved populations and will allow health authorities to develop strategies directed to reduce their burden at regional levels. Sleep researchers working in LMICs should aim to develop partnership with well-established local and international academic organizations to work with shared commitment for the advance of sleep science in their countries. By strengthening the associations of such institutions, identification of mutual needs and collaborative solutions to global challenges will be facilitated.

Funding: This study was partially supported by University Espíritu Santo – Guayaquil, Ecuador.

ARTÍCULO ORIGINAL

Trombectomía Mecánica: Técnica de Primera Elección en el Tratamiento del Ictus Isquémico Agudo. Análisis de Beneficios y Resultados

Jimmy Achi-Arteaga,[1] Lilibeth Arteaga-Vélez,[2] Angel Zambrano-Solórzano,[3] Julia Peralta,[4] David Martínez Neira[5]

Resumen

Esta revisión tiene como objetivo el uso de la trombrectomía mecánica como técnica de primera elección en el tratamiento de ictus isquémico agudo.

Materiales y Método: La revisión incluyó 9 pacientes con diagnóstico de ictus isquémico a los que se le realizó trombectomía mecánica utilizando un dispositivo de recanalización tipo Solitaire asociado a rtPA intraarterial con 10% de la dosis intravenosa. Ocho pacientes (89%) tuvieron oclusión de la circulación anterior y uno (11%) oclusión de la circulación posterior. La efectividad terapéutica se evalúo utilizando la escala de Rankin modificada (eRm).

Resultados: Cinco pacientes (55%) obtuvieron recuperación completa de sus funciones, mientras que 3 (33%) presentaron secuelas leves, y 1 (11%) escasa mejoría.

Discusión: Los resultados de nuestra revisión son alentadores dada la reducción de secuelas discapacitantes relacionadas a estos eventos, dejando una ventana abierta para posteriores revisiones sobre este tratamiento.

Palabras clave: trombectomia mecánica, ictus isquémico agudo.

Summary

The main objective of this article is to portrait mechanical thrombectomy as the modality of choice for interventional stroke treatment.

Methods and Materials: Nine patients with acute ischemic stroke were diagnosed. Mechanical thrombectomy was perfomed in all of them with a solitaire type device associated with intraarterial rTPA. Eight patients (89%) had anterior vascular occlusion and only one (11%) had posterior vascular compromise. Treatment efficacy was assesed using a modified Rankin scale (mRs).

Results: Five patients (55%) had complete recovery while three of them (33%) had partial recovery. Only one patient (11%) showed no recovery at all.

Discussion: Although more data is needed, mechanical thrombectomy prooved to be effective and shows promising outcomes in patients with acute ischemic stroke.

Keywords: mechanical thrombectomy, acute ischemic stroke.

Rev. Ecuat. Neurol. Vol. 24, N° 1-3, 2015

Introducción

El Evento Cerebro Vascular (ECV) isquémico agudo es causa frecuente de discapacidad y muerte en los países desarrollados y en vías de desarrollo. En las últimas décadas se han creado diversas guías para su manejo, diagnóstico y tratamiento oportunos, con el fin de corregir y evitar secuelas neurológicas irreversibles. A pesar de los esfuerzos, el ECV sigue alcanzando cifras elevadas de morbimortalidad.

Los pacientes con ECV isquémico tienen un mayor riesgo de mortalidad por cualquier causa asociada a: edad avanzada, presencia de insuficiencia renal crónica, dislipemia, antecedentes de insuficiencia cardiaca, fibrilación auricular, y presentación con hemiplejía, o signos de isquemia aguda (edema perilesional) en la TC realizada en el ingreso hospitalario. Se han asociado a un mejor pronóstico, la afectación del territorio de la arteria cerebral media derecha y el tratamiento con estatinas. Los ECV de territorios vasculares anteriores, así como ataques isquémicos transitorios (AIT) son, ambos, predictores de mortalidad.[1,2,3]

La etiología del ictus isquémico también es otro factor que afecta el pronóstico del paciente.[1] Dentro de la clasificación del ictus su etiología incluye el ictus aterotrombótico, cardioembólico, lacunar e indeterminado.[2] Las Guías del Manejo de ECV isquémico indican como tratamiento estándar la trombolisis intravenosa, para los pacientes que se presentan dentro de 4,5 horas desde el inicio de los síntomas; siempre y cuando, contraindicaciones como la anticoagulación oral, cáncer o cirugía reciente se hayan descartado.

Hospital Clínica Kennedy (HCK). Hospital Luis Vernaza (HLV).
Guayaquil - Ecuador.
[1]Neurocirujano Endovascular HCK – HLV
[2]Médico Residente HLV
[3]Médico Intensivista HCK
[4]Médico Anestesiologo HCK
[5]Jefe Del Servicio De Neurocirugia HLV

Correspondencia
Dr. Jimmy Achi-Arteaga
Clínica Kennedy Alborada
E-mail: jimmyachi@gmail.com
Teléfono: +593997220007 – 042236047 - 042236077

La terapia trombolítica para el ECV se informó por primera vez en 1958 y un pequeño ensayo posterior se realizó en 1963, guiado por angiografía, a falta de proyección de imagen del parénquima cerebral. Luego con la llegada de la TC, cuyo evento tecnológico marcó un gran paso en dicho diagnóstico, se iniciaron los ensayos de búsqueda de dosis a principios de la década de 1980.[5] Desde aquella fecha, hasta la actualidad, se han desarrollado diversos estudios con alto nivel de confianza para el uso de rtPA (NINDS 1 y 2, ECASS, ATLANTIS STUDY, ECASS II).[6] Sin embargo, el uso de rtPA en el ECV isquémico agudo sigue siendo controversial, particularmente por la seguridad y facilidad de aplicación y su dependencia del tiempo, tecnología e infraestructura.[5]

En la actualidad, la recanalización mecánica es una opción de tratamiento prometedora para pacientes con oclusión de las arterias cerebrales como causa de ECV isquémico, siendo usada frecuentemente como terapia conjunta a la trombólisis intravenosa denominada como "bridging concept".[4] La trombectomía mecánica puede ser utilizada como terapia de primera elección en paciente con contraindicaciones para trombólisis sistémica. Es por este motivo que se decidió realizar esta revisión incluyendo 9 casos en quienes se realizó trombectomía mecánica como primera terapéutica tras la instauración de un ECV isquémico agudo.

Materiales y Métodos

Presentamos una serie de nueve casos estudiados en un plazo de 18 meses (Julio 2013 – Diciembre 2014), con diagnóstico de ECV isquémico agudo. Para dicho fin, se tomaron como criterios de inclusión: edad mayor de 18 años, TC simple de cerebro sin lesiones isquémicas o hemorrágicas agudas al ingreso, una ventana terapéutica de 8 horas desde el inicio de los síntomas para los de circulación anterior y con menos de 12 horas en territorio vertebro basilar, y una estadificación de 15 a 20 puntos según la escala NIHSS (National Institute of Health Stroke Scale). Los pacientes fueron trasladados a una angio suite, en donde se realizó el diagnóstico angiográfico. Una vez comprobada la oclusión vascular, se inyectó rtPA intraarterial a una dosis del 10% administrada por via intravenosa y luego se utilizó el dispositivo de revascularización SOLITAIRE (***Solitaire***™FR). (Fig. 1). Se realizaron tomas pre y post trombectomía. (Fig. 2-3-4).

Resultados y Análisis

De los nueve pacientes, diagnosticados con ECV isquémico agudo a los que se les realizó trombectomía mecánica (TM) con dispositivo SOLITAIRE, ocho (89%) tuvieron compromiso de la circulación anterior, y uno (11%) compromiso de circulación posterior. Evaluamos los resultados de efectividad de la terapéutica basándonos en la escala de Rankin modificada previo al alta de cada paciente. (Tabla 1).

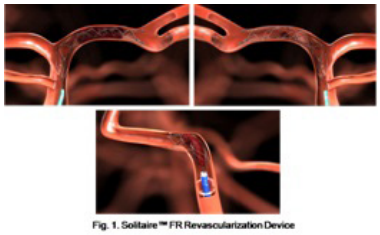

Figura 1. Solitaire™ FR. Revascularization Device.

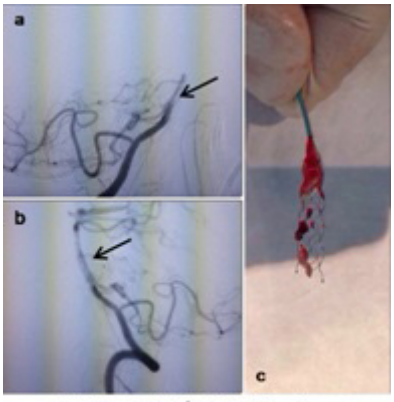

Fig. 2. a. Oclusión de la A. Basilar.
b. Recanalización de la A. Basilar.
c. Dispositivo para Trombectomía mecánica SOLITAIRE

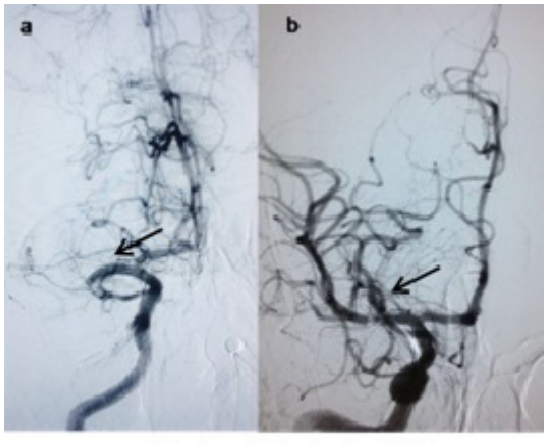

Fig. 3. a. Oclusión de ACMD.
b. Recanalización ACMD

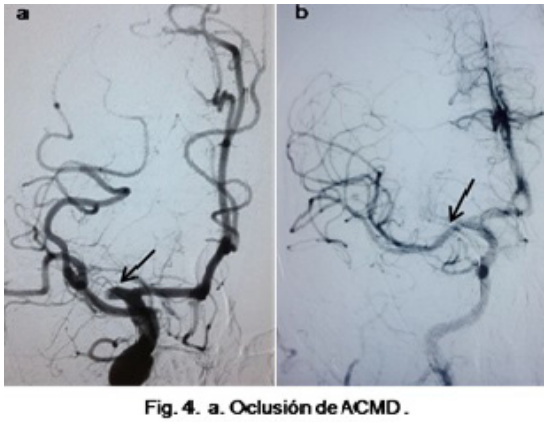

Fig. 4. a. Oclusión de ACMD.
b. Recanalización ACMD

Tabla 1. Escala Rankin Modificada

Nivel		Grado de Incapacidad
0	Asintomatico	
1	Muy leve	Pueden realizar tareas y actividades habituales, sin limitaciones
2	Leve	Incapacidad para realizar algunas actividades previas, pero puden valerse por si mismos, sin necesidad de ayuda.
3	Moderado	Requieren algo de ayuda, pero pueden caminar solos.
4	Moderadamente grave	Dependientes para actividades basicas de la vida diaria, pero sin necesidad de supervision continua. (necesidades personales sin ayuda)
5	Grave	Totalmente dependientes. Requieren asistencia continua.
6	Muerte	

En todos los casos se consiguió una recanalización imagenológica posterior al procedimiento con una mejoría clínica en el 89% de los pacientes. De aquellos que mostraron mejoría clínica; en 5 (55%) se logró una recuperación completa de sus funciones (Rankin:0), 1 (11%) presentó parálisis facial aislada (Rankin:1), 1 (11%) paresia leve que permitía independencia de sus actividades (Rankin: 2), 1 (11%) presentó una transformación hemorrágica del infarto tras 24 horas posterior al procedimiento, el mismo que requirió cirugía quedando como secuela una paresia moderada (Rankin: 2), y finalmente, 1 (11%) sin recuperación alguna de su sintomatología (Rankin: 5). Este último correspondió al paciente que presentó oclusión de circulación posterior.

En nuestros resultados, obtuvimos una mejoría significativa en el 89% de los pacientes, comparable con estudios similares descritos en la tabla 2.[10] La eficacia a los 90 días fue de 0 a 2 según evaluado por la eRm.

Discusión

La trombectomía mecánica, como técnica de primera elección, es una terapéutica útil en nuestro medio, para el manejo de pacientes con ECV isquémico agudo detectado dentro de las primeras 8 horas. Esta modalidad da la oportunidad de recuperar tejido cerebral viable y disminuir las secuelas neurológicas relacionadas al mismo. En cuanto a las complicaciones del procedimiento, estas son similares a las presentadas en otras series de casos reportadas. El número de casos reportados en nuestra revisión es una limitante dada la falta de conocimiento de la atención pre hospitalaria del ictus. Un gran número de pacientes llegan a la emergencia pasadas las 12 horas del inicio de síntomas. El alto costo del procedimiento, es otra limitación que impide que el paciente de nuestro medio pueda acceder al mismo.

Conclusión

El alto índice de morbimortalidad relacionado a pacientes con ECV isquémicos agudos, es una de las razones por las cuales diferentes alternativas terapéuticas son descritas, con el fin de disminuir las secuelas relacionadas a este padecimiento.

Según lo demostrado en este artículo, la trombectomía mecánica es una opción de tratamiento que permite mejorar los síntomas y reducir la discapacidad funcional en aquellos pacientes con ECV isquémico agudo que llegan dentro del periodo de ventana y que además no logran ser candidatos para la trombólisis intravenosa.

Dado el pequeño número de pacientes descritos en esta revisión los resultados deben interpretarse con cautela. Sin embargo, la tasa de revascularización con resultados clínicos prometedores, nos inclina a creer que el uso de estos dispositvos puede considerarse como alternativa intervencionista en el abordaje de ECV isquémico agudo.

Tabla 2. Comparación de variables basales de severidad de ictus y resultados entre esta revisión y los estudios de trombolisis intraarterial y NINDS[10]

	N	NIHSS Basal	Recanalizacion exitosa (TIMI 2–3), %	mRS 0–2 al Día 90, %	Mortalidad a los 90 días, %	HICs, %
Trombolisis intraarterial						
PROACT II (8)	121	17	66	40	25	10
IMS-I (9)	62	18	56	43	16	6
IMS-II (10)	55	19	60	46	16	10
Trombectomia mecanica						
MERCI (5)	151	22	46	28	44	8
Multi MERCI (6)	164	19	68	36	34	10
Penumbra (pivotal) (11)	125	18	82	25	33	11
Solitaire AB	20	19	90†	45	20	10
Trombolisis intravenosa						
Analisis combinado de estudios tPA intravenoso durante las 6 primeras horas (12)	1391	11	NA	49	13	5–9*
Grupos control						
PROACT II (control) (8)	59	17	18	25	27	2
Analisis combinado de estudios tPA intravenoso durante las 6 primeras horas (placebo) (12)	1384	11	NA	44	15	1.1*

HICs hemorragia intracerebral sintomatica; TIMI, Trombolisis en Infarto de Miocardio.
*Hematoma parenquimatoso tipo II.
†Clasificacion TICI 2b-3 usada en lugar de TIMI 2–3.

Referencias

1. H P Adams Jr, B H Bendixen, L J Kappelle, J Biller, B B Love, D L Gordon and E E Marsh 3rd. Classification of subtype of acute ischemic stroke. Definitions for use in a multicenter clinical trial. TOAST. Trial of Org 10172 in Acute Stroke Treatment. American Stroke Asociation.1993; 24: 35-41
2. L. Mérida-Rodrigo, F. Poveda-Gómez, M. Camafort-Babkowski, F. Rivas-Ruiz, M.D. Martín-Escalante, R. Quirós-López, J. García-Alegría. Supervivencia a largo plazo del ictus isquémico. Revista Clínica Española, Mayo 2012, V. 212, I:5, P:223–228
3. Angela M. Carter, PhD; Andrew J. Catto, PhD; Michael W. Mansfield, DM; John M. Bamford, MD; Peter J. Grant, MD. Predictive Variables for Mortality After Acute Ischemic Stroke. American Stroke Asociation .2007; 38: 1873-1880
4. Katrin Christina Sczesni, Reinhard Wiebringhaus, Lothar Heuser, Sabine Skoddaand Jens Eyding. Mechanical thrombectomy – an alternative treatment option in a patient with acute ischemic stroke and multiple contraindications for systemic thrombolysis: a case report. Sczesni et al. Journal of Medical Case Reports 2013, 7:256
5. Michael D. Hill, Alastair M. Buchan, for the Canadian Alteplase for Stroke Effectiveness Study (CASES) Investigators. Thrombolysis for acute ischemic stroke: results of the Canadian Alteplase for Stroke Effectiveness Study. CMAJ • MAY 10, 2005; 172
6. The ATLANTIS, ECASS, and NINDS rt-PA Study Group Investigators. Association of outcome with early stroke treatment: pooled analysis of ATLANTIS, ECASS, and NINDS rt-PA stroke trials. THE LANCET 6 March 2004, V: 363, I: 9411, P: 768–774.
7. J. Montaner, J. Álvarez-Sabín. La escala de ictus del National Institute of Health (NIHSS) y su adaptación al español. Neurología 2006;21(4):192-202
8. Puñal Riobóo J, Atienza Merino, G. Seguridad y eficacia de la Trombectomía mecánica mediante stents retrievers en el tratamiento del ictus isquémico agudo. Santiago de Compostela: Axencia de Avaliación de Tecnoloxías Sanitarias de Galicia (avalia-t); Madrid: Ministerio de Sanidad, Servicios Sociales e Igualdad; 2014.
9. Daniel Campodónico O, Antonio López R, Luis San Román M,Jordi Blasco A, Laura Oleaga Z PhD, Juan Macho F Ph. Trombectomía Mecánica en el ICTUS; Experiencia con Trevo en Hospital Provincial Clínico Barcelona. Rev. chil. Radiol, 2013. V.19 N.2
10. Carlos Castaño, MD, PhD; Laura Dorado, MD; Cristina Guerrero, MD; Monica Millán, MD; Meritxell Gomis, MD; Natalia Perez de la Ossa, MD; Mar Castellanos, MD, PhD; M. Rosa García, NNI; Sira Domenech, MD; Antoni Dávalos, MD, PhD. Mechanical Thrombectomy With the Solitaire AB Device in Large Artery Occlusions of the Anterior Circulation. American Stroke Asociation 2010; 41: 1836-1840.

ARTÍCULO ORIGINAL

Experiencia Quirúrgica de Dos Años en el Manejo de la Epilepsia Refractaria Multifocal

Carlos Valencia Calderón,[1] Ana Calderón Valdiviezo,[2] Jesús Castro Viteri,[1] Otman Fernández,[2] Melvin López,[2] Alina Recasen,[3] Catalina Vásquez Hahn[4]

Resumen

Objetivos: Describir la serie de pacientes con epilepsia refractaria multifocal que han sido intervenidos quirúrgicamente en nuestro centro.

Materiales y Métodos: Se realizó un análisis prospectivo de los pacientes con epilepsia refractaria multifocal atendidos en nuestro centro en los dos últimos años.

Resultados: En este periodo estudiamos 25 pacientes con epilepsia refractaria multifocal que han completado uno o más años de seguimiento postoperatorio después de callosotomía. Las edades de los pacientes estuvieron entre 3,8 y 18,8 años (promedio 11, SD 4,46). La etiología más frecuente de epilepsia refractaria en nuestra serie fue el síndrome de Lennox Gastoux (diez pacientes). Realizamos 14 callosotomia en 13 pacientes. De estas, 10 fueron callosotomías de los 2/3 anteriores y cuatro completas. En conjunto hubo una reducción de un 66,5% crisis convulsivas; en el caso de las callosotomías totales esta reducción fue del 90%. Reportamos dos complicaciones leves, y una defunción por un proceso neumónico.

Conclusión: El manejo quirúrgico de la epilepsia refractaria multifocal es un procedimiento seguro, que proporciona buenos resultados en el control de las crisis. La callosotomía completa es el procedimiento más eficiente en esta población.

Palabras claves: Cirugía de la epilepsia. Epilepsia refractaria. Neuronavegación. Planificación quirúrgica. Callosotomía.

Abstract

Objective: To describe the series of patients with multifocal refractory epilepsy who have undergone surgery in our center.

Methods: A prospective analysis of patients with multifocal refractory epilepsy treated in our hospital during the last two years was performed.

Results: In this period we studied 25 patients with multifocal refractory epilepsy who have completed > or =1 year postoperative follow-up after callosotomy. The ages of the patients were between 3.8 and 18.8 years (mean 11, SD 4.46). The most common cause of refractory epilepsy in our series was Lennox Gastaut syndrome (ten patients). We perform 14 callosotomy in 13 patients. Of these, 10 were of the above callosotomías 2/3 and four complete. Overall there was a 66.5% reduction in seizures; in the case of total callosotomías this reduction was 90%. We report two minor complications and death from a pneumonic process.

Conclusion: The surgical management of multifocal refractory epilepsy is a safe procedure that provides good results in controlling the crisis. The complete callosotomy is the most efficient procedure in this population.

Keywords: Epilepsy surgery. Refractory epilepsy. Neuronavigation. Surgical planning. Callosotomy.

Rev. Ecuat. Neurol. Vol. 24, N° 1-3, 2015

Introducción

Actualmente, el tratamiento quirúrgico de pacientes con epilepsia refractaria (ER) con crisis focales que no responden a la medicación disponible es una opción terapéutica ampliamente aceptada.[1,2] De hecho, existen ensayos clínicos sobre epilepsia con niveles de evidencia Ib que demuestran la eficacia y superioridad del tratamiento quirúrgico con respecto al tratamiento farmacológico.[3] En el tratamiento de la epilepsia refractaria multifocal (ERM) que no es susceptible de tratamiento mediante cirugía de resección, se plantea un tratamiento paliativo mediante implantación de estimuladores del nervio vago (ENV), o la realización de una callosotomía. En nuestro país, la disponibilidad de la implantación de ENV se ve limitada por su elevado costo de adquisición y de recambios, lo que obliga a los profesionales que manejan estos pacientes

[1]Servicio de Neurocirugía
[2]Servicio de Neurología
[3]Servicio de Neurofisiología
[4]Gerencia Hospitalaria
Hospital Pediátrico Baca Ortiz
Quito, Ecuador.

Correspondencia
Dr. Carlos Valencia Calderón, MD, PhD
Servicio de Neurocirugía. Hospital Pediátrico Baca Ortiz.
Av. Cristóbal Colón y Av. Seis de Diciembre. Quito, Ecuador
E-mail: carlos.valencia@sen.es
Tel: 00-593-998936624

hacer esfuerzos constantes para convencer a las autoridades de la administración pública sanitaria. La callosotomía ha sido el paradigma del tratamiento de la ERM durante más de seis décadas, permitiendo una reducción significativa de la frecuencia de las crisis en la gran mayoría de los pacientes tratados.[4] Este procedimiento ha demostrado ampliamente su eficacia, como lo demostró un metaanálisis realizado por Téllez-Zenteno en el que más del 65% de los pacientes experimentaron una reducción sustancial o eliminación completa de las crisis más incapacitantes.[5] La efectividad de la callosotomía aún no ha sido adecuadamente estandarizada en nuestra población. En el presente trabajo se describen y analizan los resultados de la callosotomías en una serie de pacientes con epilepsia refractaria multifocal.

Pacientes y Métodos

Pacientes

Estudio observacional prospectivo realizado entre Enero de 2014 y Septiembre de 2015, en el que se revisaron los datos de los pacientes con ER sometidos a callosotomía. El trabajo se realizó en una provincia andina con una población de 2'576.287 habitantes que cuenta con un solo hospital pediátrico de tercer nivel, que es un centro de referencia para 723.073 habitantes menores de 15 años, a más de los pacientes que son derivados desde otras regiones del país. Durante este periodo se estudiaron en nuestra unidad multidisciplinar de cirugía de epilepsia a 23 pacientes con epilepsia refractaria en los que el estudio video-electroencefalográfico confirmo actividad ictal multifocal; de estos, dos se descartaron para tratamiento quirúrgico por rechazo familiar y tres por diagnóstico de patología neurometabólica (enfermedad lisosomal, acidura glutámica, déficit de carnitina), y a cinco se les indicó implantación de estimulador del nervio vago. A los 13 pacientes restantes se les practicó 14 callosotomía (figura 1).

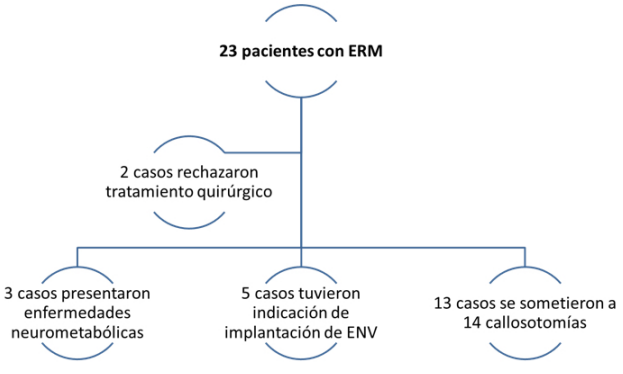

Figura 1. Pacientes con epilepsia refractaria multifocal estudiados en nuestra serie.

Estudio pre-quirúrgico

Las características técnicas de los estudios prequirúrgicos realizados a todos los pacientes se resume a continuación:

- Electroencefalografía convencional.
- Video-electroencefalografía digital Easy III Cadwell de 32 canales: a todos los pacientes se les realizó un registro mínimo de 24 horas en vigilia y sueño espontáneo, utilizando montajes mono y bipolares mediante electrodos superficiales (sistema internacional 10-20) y ECG junto a vídeo digital sincronizado. Todas las impedancias se registraron en menos de 5 Kohms.
- Resonancia magnética de 3.0 teslas marca Phillips que siguió un protocolo de epilepsia que incluía secuencias T1 volumétrico, T2 y FLAIR. Se diseñó y aplicó un protocolo de neuronavegación con tractografía, espectroscopía multivoxel y angioRM arterial y angioRM venosa para todos los pacientes. Las imágenes fueron adquiridas en formato DICOM y posteriormente migradas a una estación de trabajo donde se planificaba el procedimiento.
- Tomografía craneal simple con protocolo de neuronavegación para correlacionar las estructuras óseas con las imágenes proporcionadas por la resonancia magnética. Las imágenes también fueron adquiridas en formato DICOM y tratadas al igual que las imágenes de RM.
- Neuronavegación: utilizamos un neuronavegador conformado por:
  1. Una estación de trabajo BrainLab Z800, con el programa iPlan versión 3.0.5, donde se cargaron las imágenes adquiridas en la RM y la TC, se visualizaron, analizaron y se crearon objetos; así mismo, se reconstruyó la tractografía y se planificaron las trayectorias que se iban a seguir durante la cirugía (figura 2) o
  2. Un sistema BrainLab Curve con pantalla dual, donde se cargó la planificación realizada en la estación de trabajo, y que permitió registrar, mediante una cámara de infrarrojos, la anatomía facial y craneal del paciente ya anestesiado y fijado en el craneostato (el de nuestro centro es un Mayfield Modified Skull), y aparearla con las imágenes planificadas en la estación de trabajo. Generalmente realizamos de uno a tres intentos de registro hasta obtener la precisión definitiva (figura 3).
- Con el objeto de valorar globalmente las respuestas de los pacientes tras la intervención, se utilizó una escala porcentual y la escala modificada de Engel (tabla 1).

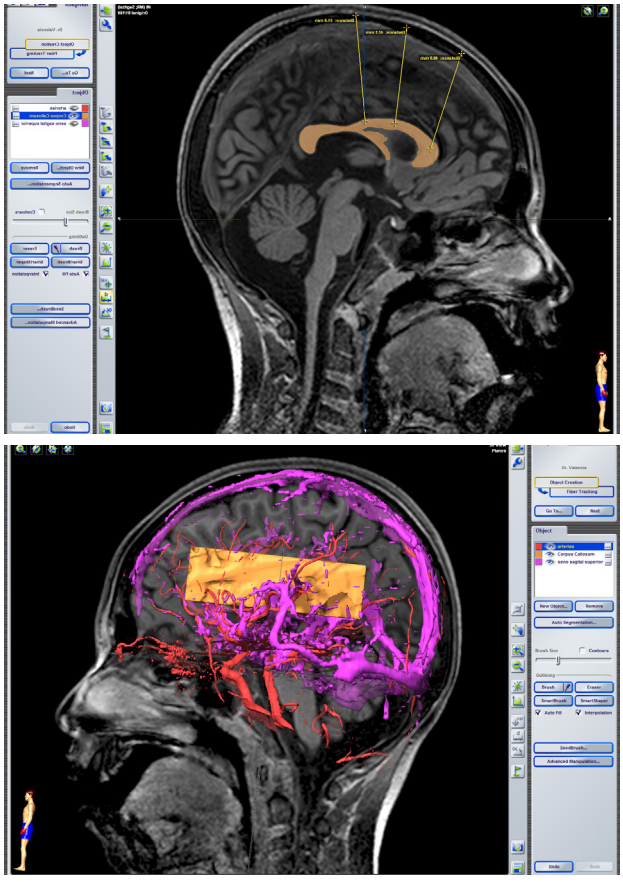

Figura 2. Proceso de planificación: imagen sagital en secuencia T1 de uno de los pacientes de la serie, en la que se ha realizado la planificación prequirúrgica del cuerpo calloso, para valorar la profundidad y correlacionarla con los instrumentos a utilizar durante la disección de la cisura interhemisférica (A); autosegmentación del cuerpo calloso en color marrón, de los senos venosos intracraneales en color violeta, y del polígono de Willis en color rojo (B); imagen coronal en la que además de las autosegmentaciones del polígono de Willis y de los senos venosos se ha superpuesto una tractografía en la que sobresalen las fibras del cuerpo calloso (en rojo) y las fibras de proyección corticoespinal (en azul)

Tabla 1. Escala de Engel Modificada

Grupo I: Libre de crisis.
A. Completamente libre de crisis después de la cirugía. B. Sólo auras después de la cirugía. C. Algunas crisis después de la cirugía, pero libre de ellas al menos por dos años. D. Sólo crisis a la supresión del medicamento.
Grupo II: Rara ocurrencia de crisis.
A. Inicialmente libre de crisis pero raras ahora. B. Raras crisis después de la cirugía. C. Crisis ahora pero raras al menos por dos años. D. Sólo crisis nocturnas.
Grupo III: Meritoria mejoría de las crisis.
A. Meritoria reducción de las crisis (más del 90%). B. Prolongado intervalo sin crisis pero menor de dos años.
Grupo IV: No mejoría de las crisis.
A. Significativa reducción de las crisis (entre 50 y 90%). B. Poco cambio aparente (reducción de menos de 50%). C. Peor.

Figura 3. Proceso de registro: el cirujano, con un puntero softouch, realiza la detección cutánea (cabeza fijada con el craneostato) mediante señales de infrarrojos, que captura la cámara del equipo (A), y mediante un algoritmo de correlación de superficies transfiere la posición y las imágenes del paciente a las pantallas del sistema (B).

Técnica quirúrgica.

1. La callosotomía anterior consiste en la sección del cuerpo calloso en sus dos tercios anteriores o hasta las tres cuartas partes anteriores. Todos los procedimientos fueron realizados bajo anestesia general.
2. El paciente se sitúa en decúbito supino, con la cabeza ligeramente elevada, en posición neutra o con una leve rotación de 10° hasta 30° hacia el lado que se va a abordar para aprovechar espacio que se gana por la gravedad y evitar el uso de retractores, con ligera anteflexión y sujeta a un craneostato. Tras la preparación del campo quirúrgico e infiltración de la piel y tejido celular subcutáneo con lidocaína con adrenalina al 1%, se practicó una incisión en "C cuadrada" parasagital con su base lateral. La precisión del procedimiento de neuronavegación (medida en milímetros) fue evaluada colocando el puntero (herramienta estéril del neuronavegador) en la intersección de la sutura sagital y la coronal, expuesta una vez levantado el colgajo de piel.[6]
3. Seguidamente se realiza una craneotomía estándar que cruza la línea media y que suele hacerse del lado del hemisferio no dominante (habitualmente el derecho), aunque la distribución de las venas que drenan al seno sagital superior definidas en la evaluación prequirúrgica con el sistema de neuronavegación es la que definirá el lado y la extensión de la exposición requerida; la craneotomía se realiza 2/3 por delante y 1/3 por detrás de la sutura coronal.
4. La disección progresiva de las capas de pia y aracnoides conduce a la identificación consecutiva de las arterias callosas marginales, ambos cíngulos y, poste-

riormente, de las arterias pericallosas (figura 4). Debe tenerse especial cuidado en no confundir dos giros cingulares adheridos con el cuerpo calloso. El uso de esteroides, manitol o incluso un drenaje ventricular externo, facilitan la disección de la cisura interhemisférica, aunque habitualmente no es necesario recurrir a ellos.

5. La resección anterior se delimita al alcanzar la superficie dorsal de las arterias cerebrales anteriores y la comisura anterior. La extensión posterior debe incluir, como mínimo, las fibras del cuerpo calloso a la altura de la corteza motora, llegando al adelgazamiento delante del esplenio.
6. Una vez identificado el cuerpo calloso, se procede a su resección hasta alcanzar el epéndimo. Si se hace esta disección estrictamente por la línea media, puede llegar a alcanzarse el espacio entre las dos hojas del septum pellucidum. En caso de que la callosotomía sea completa, debe visualizarse la aracnoides en la región de la confluencia de las venas cerebrales internas con la vena de Galeno.[7]

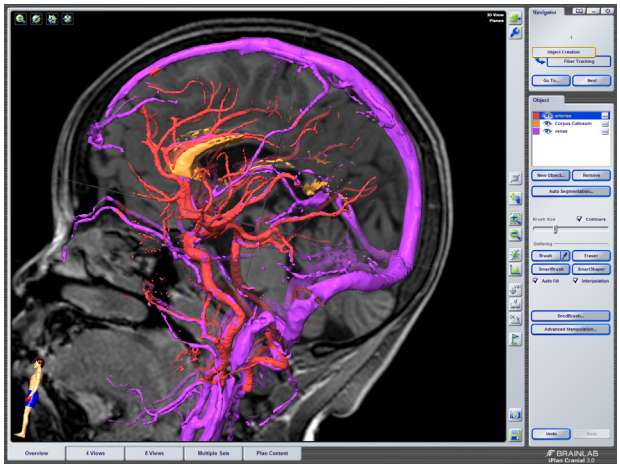

Figura 4. Planificación prequirúrgica: imagen sagital en secuencia T1 con superposición de imágenes tridimensionales, en las que se observa las arterias callosomarginales y las arterias pericallosas cabalgando sobre la porción anterior del cuerpo calloso (en color marrón).

Antes de cada procedimiento quirúrgico, todos los pacientes fueron evaluados por un comité multidisciplinario, integrado por neurocirugía funcional y cirugía de epilepsia, neurología pediátrica y epileptología, neuropsicología, y neurorradiología; en algún caso puntual se solicitó valoración por psicología y oftalmología. Durante las reuniones del comité se verificó la afectación de la calidad de vida por las crisis, el cumplimiento de los criterios de la epilepsia refractaria, la contraindicación de cirugía resectiva y la indicación quirúrgica de callosotomía. Asimismo, los familiares fueron informados acerca de las recomendaciones emitidas tras la reunión y se obtuvo el consentimiento informado.Por su diseño observacional, este estudio carece de limitaciones éticas respecto a las indicaciones del tratamiento; sin embargo, para la recolección de los datos se obtuvo el consentimiento informado por parte de los familiares de los pacientes. Se consignaron los datos de cada paciente en una ficha de registro y se analizaron luego de cargarlos en una base de datos.

Resultados

Las características de los pacientes se consignan en la tabla 2. Las edades de los pacientes fluctuaron entre 3 y 15 años (promedio 8,4, SD 3,7); la. La indicación más frecuente de la callosotomía en nuestra serie fue el síndrome de Lennox Gastoux en siete pacientes, seguido de meningoencefalitis en tres pacientes. Una paciente (caso 10) presentó heterotopia en banda (doble corteza) bi-parieto-occipital, con riesgo de muerte súbita por desaturación extrema (pulsioximetría menor de 25) y episodios de bradicardia-

Tabla 2. Pacientes de nuestra serie.

Caso	Edad	Edad	Sexo	N°. crisis pre-IQ/mes	Etiología	Lado cirugía	Callosotomía	N°. crisis post-IQ/mes
1 MU	6	0	M	120	Encefalopatía hipóxico isquémica	Derecha	2/3 anteriores	20
2 MG	3	8	F	180	Síndrome de Lennox Gastaut	Derecha	2/3 anteriores	60
3 ECh	5	6	F	180	Síndrome de Lennox Gastaut	Derecha	2/3 anteriores	120
4 AP	5		F	120	Síndrome de Lennox Gastaut	Izquierda	2/3 anteriores	30
5 MM*	13	0	F	240	Síndrome de Lennox Gastaut	Derecha	2/3 anteriores	60
6 EC	6	0	M	180	Síndrome de Rasmussen	Izquierda	3/4 anteriores	60
7 SM	6	0	F	712	Meningoencefalitis	Derecha	3/4 anteriores	400
8 MH	9	0	M	150	Meningoencefalitis	Derecha	2/3 anteriores	15
9 MH	9	3	M	16	Meningoencefalitis	Derecha	completa	1
10 JM	11	0	F	180	Displasia cortical biparietal	Derecha	2/3 anteriores	40
11 MA	6	0	M	24	Síndrome de Lennox Gastaut	Derecha	2/3 anteriores	falleció
12 AL	15	0	F	240	Síndrome de Lennox Gastaut	Derecha	completa	30
13 VR	11	0	F	120	Síndrome de Lennox Gastaut	Derecha	completa	4
14 IA	13	0	F	90	Esclerosis tuberosa	Derecha	completa	4

asistolia, cuadros que desaparecieron tras la callosotomía. El paciente 8, con antecedentes de meningoencefalitis y con un promedio mensual de 150 crisis presentó mejoría significativa con la callosotomía de los 2/3 anteriores (bajó a 16 crisis/mes) por lo que se planteó completar el tratamiento (callosotomía total) en un segundo procedimiento, tras lo que presentó una sola crisis a los tres meses de la intervención; para fines prácticos se consideró también como caso 9. Un paciente con síndrome de Rasmussen en estatus epiléptico prolongado, en ventilación mecánica de tres semanas y con una neumonía bacteriana aguda, fue sometido a callosotomía de los 3/4 anteriores dado que su situación clínica no favorecía la indicación de una hemisferectomía anatómica o funcional (figura 5).

Análisis de los estudios clínicos

Los 13 pacientes tenían un mínimo de 30 meses con criterios de epilepsia refractaria y consumían al menos tres fármacos antiepilépticos. En conjunto, y antes de la intervención, presentaban en promedio mensual un total de 2552 crisis convulsivas, las mismas que se redujeron a un promedio mensual de 854 en el periodo postoperatorio de tres meses.

Análisis de los hallazgos intraoperatorios

El rango de certeza o precisión que logramos entre la adquisición de las imágenes, la transferencia y reconocimiento de las mismas al neuronavegador fue en promedio de 1,5 mm (SD 0,7), evidenciado al realizar ampliación de la imagen (zoom) de la colocación del puntero sobre la intersección entre la sutura coronal y la sutura sagital. Clasificamos nuestros estudios de navegación intracraneal en función de a) las venas de drenaje al seno sagital superior, b) las ramas de la arteria cerebral anterior, y c) la profundidad y extensión del cuerpo calloso y d) la tractografía del cuerpo calloso.

a) Las venas de drenaje al seno sagital superior: en doce intervenciones hubo predominio de venas de drenaje al seno sagital superior en el lado izquierdo, por lo que se escogió realizar la craneotomía en el lado derecho. El conocimiento previo de las trayectos venosos facilitó y agilizó la disección de las cisternas interhemisféricas; en ningún de los casos hubo complicaciones ni eventos intraoperatorios venosos.

b) Las ramas de la arteria cerebral anterior: fueron perfectamente identificadas antes de la intervención lo que facilitó la disección progresiva de las capas de la pia y aracnoides hasta la identificación consecutiva de las arterias callosas marginales, ambos cíngulos y, posteriormente, de las arterias pericallosas. En un solo caso ocasionamos la rotura de una rama de una arteria calloso marginal que se reparó con un parche hemostático (Sugicel ®); en este caso, el posterior control clínico y radiológico descartó isquemia cerebral en el territorio de distribución de dicho vaso.

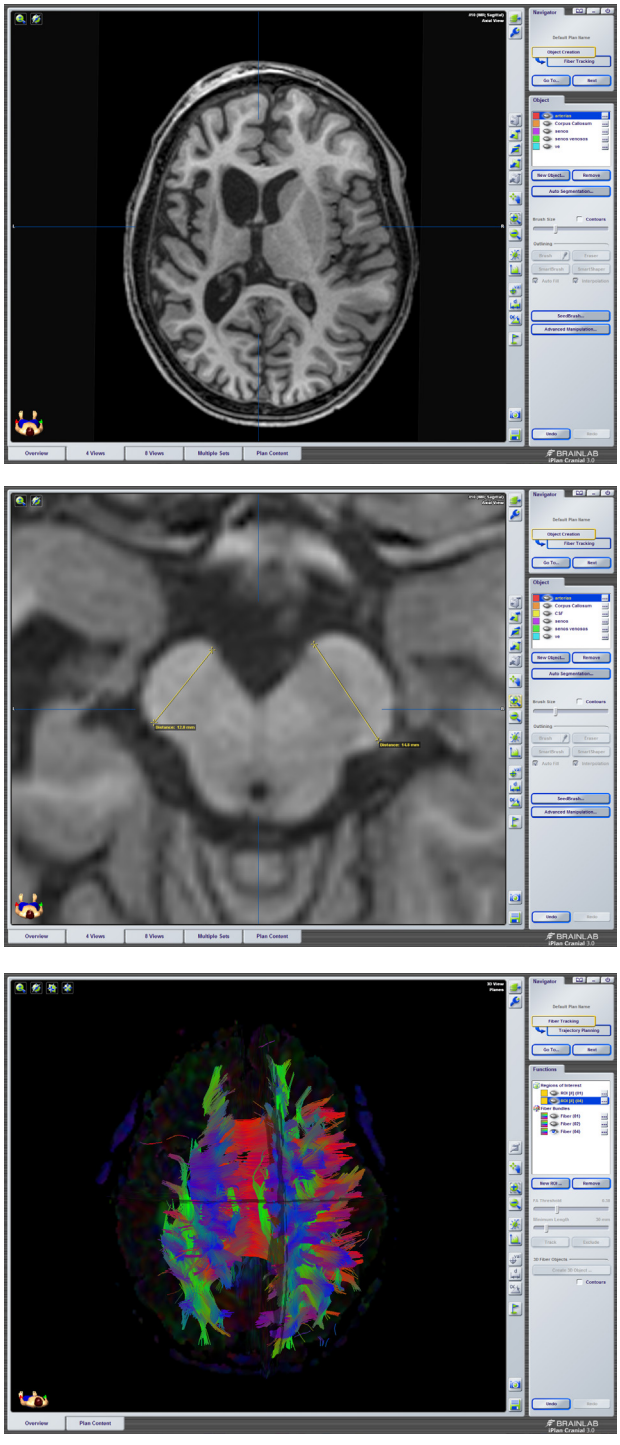

Figura 5. Neuronavegación en paciente con Síndrome de Rasmussen: imagen axial en secuencia T1 que evidencia hemiatrofia hemisférica derecha; atrofia de cabeza de núcleo caudado, del núcleo lenticular y del tálamo derechos (A). Un corte axial del tronco cerebral a nivel del acueducto de Silvio evidencia una importante asimetría de los pies pedunculares (12 mm el derecho y 14,8 mm el izquierdo), lo que se correlaciona con su hemiatrofia hemisférica derecha (B). La tractografía del mismo paciente muestra una importante despoblación de fibras en el hemisferio derecho, sobre todo de las fibras en U.

c) La profundidad y longitud del cuerpo calloso: La profundidad del cuerpo calloso fue en promedio de 42,9 mm (SD 3,5); la longitud del cuerpo calloso fue en promedio de 60,8 milímetros (SD 7,2. Estas magnitudes no se correlacionaron con la edad de los pacientes, ni tampoco con la etiología o la gravedad de la patología, pero si fueron de utilidad a la hora de calcular la extensión de la callosotomía.

La salida de LCR ocasionó desviación de las estructuras anatómicas intracraneales alterando la correlación entre la navegación registrada y la ubicación real de las estructuras. Esto ocurrió en tres pacientes con amplios espacios subaracnoideos y en cinco pacientes en los que al final de la callosotomía se abrió el epéndimo y produjo una importante fuga de LCR. El procedimiento quirúrgico se acortó entre 45 y 60 minutos en comparación con nuestra experiencia previa sin el uso del neuronavegador (datos no publicados).

Análisis de los hallazgos postoperatorios

En todos los pacientes se realizó estudio de tomografía craneal simple dentro de las 24 horas siguientes a la cirugía con la finalidad de descartar complicaciones postquirúrgicas inmediatas. Esta prueba no es la indicada para valorar el grado de extensión de la callosotomía, en cambio, la tractografía del cuerpo calloso, que se realizó en todos los casos, comprobó la integridad de las fibras del cuerpo calloso antes de la intervención y sirvió de estudio basal para compararlo con los controles postquirúrgicos y así permitir evaluar la verdadera extensión de la callosotomía.

Comparación inter-grupo

No encontramos diferencias estadísticamente significativas entre ambos grupos en lo que respecta a la edad de comienzo, tiempo de evolución o frecuencia de las crisis. En cuanto a la frecuencia de las crisis se observó una reducción del 61,3% de las crisis en el grupo con callosotomía incompleta en comparación con una reducción del 90% de las crisis en aquellos pacientes a quienes se les realizó callosotomía total. De acuerdo a la escala de Engel, un caso se clasificó como Engel I-D (sólo crisis a la supresión del medicamento), tres casos se clasificaron como Engel III-A (meritoria reducción de las crisis > del 90%), siete casos como Engel IV-A (significativa reducción de las crisis entre 50 y 90%), dos casos fueron Engel IV-B (poco cambio aparente, reducción de menos del 50%).

Morbimortalidad

En un solo caso hubo una infección de la herida quirúrgica, que requirió limpieza quirúrgica y eliminar la plaqueta ósea. Otra paciente presentó un hematoma subgaleal que requirió intervención en quirófano. Un paciente falleció por una neumonía a la semana de la intervención quirúrgica. Este paciente había superado un proceso infeccioso respiratorio una semana antes de la intervención.Tres pacientes presentaron crisis convulsivas en el postoperatorio inmediato. No hubo casos de meningitis ni de hidrocefalias postquirúrgicas. Ninguno de estos casos presentó complicaciones intracraneales derivadas de la cirugía.

Discusión

Dentro de las cirugías funcionales para el tratamiento de la ERM, la callosotomía es un procedimiento de reconocida efectividad y con una tasa de complicaciones baja. Sin embargo, otras series han descrito complicaciones mortales por rotura principalmente de ramas del seno sagital superior.

El grado de eficacia de la intervención quirúrgica en toda la muestra (reducción del 67%de las crisis), la consideramos como satisfactoria y acorde a la literatura médica internacional.[8,9].Es interesante observar que nuestra serie es de 14 callosotomías en 13 pacientes en 21 meses en comparación con la serie de Jea de 13 pacientes en 12 años.[10] Esto probablemente puede tener dos explicaciones, la primera por la alta prevalencia de la epilepsia en Sudamérica, mucho mayor que la reportada en Norteamérica; la segunda, porque en países desarrollados y con mayores recursos económicos prefieran el uso del estimulador del nervio vago. A pesar de que la terapia con el Estimulador del Nervio Vago ha demostrado ser un tratamiento útil, seguro y coste-efectivo para mejorar la calidad de vida relacionada con la salud y reducir los gastos médicos, en varias localidades sus indicaciones se encuentran restringidas debido a los costes directos del dispositivo que sobrepasan los $ 30.000. Así, en muchos países, especialmente en aquellos en vías de desarrollo, y particularmente cuando se realiza en centros con experiencia en la selección, técnica quirúrgica, cuidado postoperatorio, rehabilitación integral, la callosotomía sigue siendo el paradigma de tratamiento para la mayoría de pacientes con ER cuando no es posible identificar y resecar un foco epileptogénico.[11-16] Además, en nuestro modelo de asistencia sanitarita pública, la implantación de ENV a un niño de 12 años en un hospital pediátrico obligaría a la Administración a solucionar el recambio del generador en un hospital de adultos cuando el paciente supere los 15 a ños de edad.[17] Nuestra serie demuestra la utilidad de la neuronavegación en la callosotomía, dado que nos permite una orientación estereoscópica de las estructuras anatómicas que vamos a intervenir en relación con toda la cabeza, del volumen 3D del cuerpo calloso, de las principales estructuras vasculares adyacentes al mismo, y de la profundidad a la que vamos a trabajar.[18] Este conocimiento nos ayuda a la hora de programar la longitud y tipo de instrumental quirúrgico que vamos a utilizar. La utilización del neuronavegador permitió que escogiéramos con una certeza del 100% el lado de abordaje más seguro, lo que evitó la reconversión del lado de craneotomía, así como evitó lesión de venas de drenaje al seno sagital superior; tampoco hubo lesiones del seno sagital superior.

Conclusión

El manejo quirúrgico de la epilepsia refractaria multifocal es un procedimiento seguro, que proporciona buenos resultados en el control de las crisis. La callosotomía completa es el procedimiento más eficiente en esta población.

Conflicto de intereses: Los autores declaran no tener ningún conflicto de intereses, no recibieron ayuda financiera de BrainLab y no tienen asociación remunerativa con la compañía

Agradecimientos: A todo el grupo que conforma la Unidad Multidisciplinar de Cirugía de la Epilepsia por el esfuerzo y dedicación a los pacientes para su diagnóstico y tratamiento.

Referencias

1. Engel J Jr. Surgery for seizures. N Engl J Med. 1996;10:647-52.
2. Valencia C, Falip M. Cirugía de la epilepsia farmacorresistente. Rev Ecuat Neurol. 2011;20:78-80.
3. Wiebe S, Blume WT, Girvin JP, Eliasziw M. Effectiveness and Efficiency of surgery for temporal lobe epilepsy Study Group. A randomized, controlled trial of surgery for temporal-lobe epilepsy. N Engl J Med. 2001;5:311-8.
4. Asadi-Pooya AA, Sharan A, Nei M, Sperling MR. Corpus callosotomy. Epilepsy Behav. 2008; 13:271-8.
5. Téllez-Zenteno JF, Dhar R, Wiebe S. Long-term seizure outcomes following epilepsy surgery: a systematic review and meta-analysis. Brain. 2005; 128:1188-98.
6. Wong TT, Kwan SY, Chang KP et al. Corpus callosotomy in children. Childs Nerv Syst. 2006;22:999-1011.
7. Douglass LM, Salpekar J. Surgical options for patients with Lennox Gastaut syndrome. Epilepsia 2014;55(4):21-28
8. Iwasaki M, Uematsu M, Hino-Fukuyo N, Osawa SI, Shimoda Y, Jin K, Nakasato N, Tominaga T. Clinical profiles for seizure remission and developmental gains after total corpus callosotomy. Brain Dev. 2015 in press)
9. Liang S, Zhang S, Hu X, Zhang Z, Fu X, Jiang H. Anterior corpus callosotomy in school-aged children with Lennox-Gastaut syndrome: a prospective study. Eur J Paediatr Neurol. 2014;18(6):670-6.)
10. Jea A, Vachhrajani S, Johnson KK, Rutka JT. Corpus callosotomy in children with intractable epilepsy using frameless stereotactic neuronavigation: 12-year experience at the Hospital for Sick Children in Toronto. Neurosurg Focus 2008;25(3)E7.
11. Shim KW, Lee YM, Kim HD, Lee JS, Choi JU, Kim DS. Changing the paradigm of 1-stage total callosotomy for the treatment of pediatric generalized epilepsy. J Neurosurg Pediatr. 2008; 2:29-36.
12. Tanriverdi T, Olivier A, Poulin N, Andermann F, Dubeau F. Long-term seizure outcome after corpus callosotomy: a retrospective analysis of 95 patients. J Neurosurg. 2009; 110:332-42.
13. Elliott RE, Morsi A, Geller EB, Carlson CC, Devinsky O, Doyle WK. Impact of failed intracranial epilepsy surgery on the effectiveness of subsequent vagus nerve stimulation. Neurosurgery. 2011; 69:1210-7.
14. Englot DJ, Chang EF, Auguste KI. Vagus nerve stimulation for epilepsy: a meta-analysis of efficacy and predictors of response. J Neurosurg. 2011; 115:1248-55.
15. Fandiño-Franky J, De la Rosa-Manjarréz GM. Paliative surgery for medically intractable epilepsy. Corpus callosotomy as paradigm of this group. A 211 consecutivelly operated patients study. Neuroc Colomb. 2009; 16:30-5.
16. Wong TT, Kwan SY, Chang KP, Hsiu-Mei W, Yang TF, Chen YS, et al. Corpus callosotomy in children. Childs Nerv Syst. 2006; 22:999-1011.
17. Valencia C, Bernal R, Calderón A, Vásquez C. Avances en el manejo de la patología neuroquirúrgica en Ecuador. Rev Ecuat Neurol. 2013;22:109-113
18. Valencia C, Castro A, Calderón A, Escobar R, Parra F, Quispe J, Vásquez C. Utilidad de la neuronavegación en la planificación quirúrgica de la callosotomía. Neurocirugía 2015. En prensa.

ARTÍCULO ORIGINAL

Impacto del Aprendizaje del Inglés Sobre los Procesos Cognitivos en Adultos Mayores. Un Estudio Preliminar en Cuenca

Fernando Estévez MD,[1] Felipe Webster Npsic,[2] Fernando Mora,[3] Jorge Luis García MsC,[4] Valeria Cisneros,[5] Alvaro Cevallos.[5]

Resumen

Se realiza un estudio exploratorio descriptivo antes y después de un curso de seis meses de aprendizaje de inglés para adultos mayores, con el objetivo de evaluar el efecto del aprendizaje de otro idioma sobre la esfera cognitiva en este grupo de edad en la ciudad de Cuenca.

Material y Método: Se incluyeron 80 adultos de edad promedio 70.48 ± 4.9 años (31 hombres, 19 mujeres); quienes fueron sometidos a evaluación neurológica y neuropsicológica al inicio, seis y doce meses después del curso, incluyendo pruebas para funcionalidad ejecutiva (memoria de trabajo y procesos atencionales).

Resultados: Se encuentran datos de asociación estadística entre alteración de la percepción olfatoria con relación a la edad. Las pruebas neuropsicológicas muestran datos interesantes en relación con mantenimiento cognitivo e incluso mejoría en el rendimiento de las pruebas de series directas e inversas (WAIS III) y en el test de símbolos (SMDT) seis y doce meses luego de haber iniciado un curso de aprendizaje de inglés.

Conclusión: El estudio sugiere que el aprendizaje de inglés, incluso sin objetivo funcional del manejo de una nueva lengua, puede tener un efecto protector en las funciones ejecutivas, cuyas alteraciones constituyen los primeros hallazgos en pacientes con deterioro cognitivo. Se propone un seguimiento a largo plazo en la búsqueda de asociación estadística importante.

Palabras clave: deterioro cognitivo, demencia, inglés, neuroprotección.

Abstract

A descriptive exploratory study, before and after a six-month english learning course for seniors is conducted to evaluate the cognitive effect of learning another language in this age group in the city of Cuenca.

Materials and Methods: 80 adults of average age 70.48 ± 4.9 years (31 men, 19 women) were included; who underwent neurological and neuropsychological evaluation at baseline, six and twelve months after the course; including tests for executive function (working memory and attention processes).

Results: Data show significant statistical association between impaired olfactory perception related to age. Neuropsychological tests show interesting data relating cognitive maintenance and even improvement in the Performance Testing Direct and inverse series (Wais III) and Symbol Digital Modality Test (SMDT) six and twelve months after initiating a learning course of English.

Conclusion: The study suggests that learning English, even without functional objective of a new language, may have protective effect on the executive functions and neuronal brain networks are claimed the first findings in patients with cognitive impairment. We suggest perform this follow up long term in time to find strongest evidence, related to international bibliography.

Keywords: cognitive decline, dementia, english, neuroprotection.

Rev. Ecuat. Neurol. Vol. 24, N° 1-3, 2015

Introducción

De acuerdo al último censo nacional realizado por el INEC en 2010, en Ecuador con una población de alrededor de 14 millones de habitantes, cerca de un millón de ellos (986,294) son adultos de 60 o más años de edad. De esta población el 57,9% constan en el grupo de 65 a 74 años y el 42,1% tiene entre 75 y 100 años de edad. El INEC proyecta que el número de adultos mayores aumentará a 1,310,297 contando con 62,1% entre 65 y 74 años y 38% entre 75 a 100 para el 2020. En este contexto es importante para el Ecuador frente al aumento del riesgo de afecciones de carácter neurológico en una población envejecida, establecer programas de protección y de prevención de las mismas; entre las más importantes, por supuesto están las demencias, que en conjunto son un abanico grande de enfermedades degenerativas que com-

[1]Especialista en Neurología, Universidad de Cuenca.
[2]Neuropsicólogo, Universidad de Cuenca.
[3]Departamento de Idiomas, Universidad de Cuenca.
[4]Magister en Seguridad e Higiene Industrial, Universidad de Cuenca.
[5]Ayudantes de investigación, estudiantes de Medicina, Universidad de Cuenca.

Correspondencia:
Fernando Estévez
E-mail: fer421@yahoo.com

prometen las funciones mentales superiores, por lo cual, se transforman además en patologías del ámbito neurológico con gran impacto en la calidad de vida de quienes las sufren así como de gran impacto en la sociedad misma. Tomando en cuenta los reportes internacionales y en comparación con los locales, encontramos que tanto la enfermedad de Alzheimer como la demencia vascular son los subtipos de mayor frecuencia;[1] mucho más si consideramos que en muchos grupos poblacionales, la superposición de las dos enfermedades es importante considerando que una y otra pueden coexistir teniendo en cuenta la edad como el factor de riesgo crucial, asociada además con las patologías concomitantes crónicas (diabetes, hipertensión arterial, etc.) como factores coadyuvantes.[2,3] En este ámbito, llama también la atención los resultados de algunos estudios locales que muestran cifras de prevalencia de demencia más altas que las reportadas en países desarrollados en donde además se encontró como factor de riesgo asociado la baja escolaridad de las personas afectadas.[4] En este marco, es pues importante el trabajar en el desarrollo de programas preventivos que incluyan la consideración de varios factores de riesgo relacionados como los vasculares, los relacionados con el estilo de vida (ejercicio, dieta, actividad intelectual).[5] Independientemente de estas relaciones establecidas con la ayuda de la estadística, tenemos también claro que la demencia de los adultos mayores inicia como proceso en edades medias y que el trabajo a largo plazo modificando los factores de riesgo asociados, podría claramente tener un impacto positivo en el desenlace de estas enfermedades.[6] La relación causal con el analfabetismo y el pobre nivel educativo se estableció con bastante claridad en varios estudios europeos, basándose en hallazgos tales como: las condiciones de vida, las limitaciones de acceso a educación vista en ese continente durante el siglo pasado, y por supuesto a los demás factores relacionados con el envejecimiento y las enfermedades crónicas.[7] Visto el mapa de esta forma, parecería que la prevención al menos en relación con los niveles educacionales debería iniciar en etapas intermedias de la vida, pero estudios recientes han mostrado que incluso en la edad adulta, los programas de educación pueden tener efectos positivos en la prevención de la demencia.[8,9] Datos indirectos apuntan a favor de una mirada positiva hacia planes preventivos que incluyan estrategias generales a favor de la salud y la educación desde la infancia pero sin olvidar la adultez, pues al parecer podrían incluso ser factores que retrasan la aparición de demencia en varios años.[10,11,12] En el ámbito de la educación, desde los años noventa del siglo pasado, varios reportes y múltiples estudios han explorado la posibilidad de que el uso y aprendizaje de una segunda lengua pudiese tener efectos neuroprotectores sobre la demencia. Estos estudios han sustentado la teorización de este efecto protector en varios mecanismos, a saber: la comparación del desempeño neuropsicológico en sujetos que utilizan uno o dos lenguajes, revisando las bases de datos de las clínicas de memoria comparando la edad de inicio de la demencia entre estos dos grupos y el uso de estudios de neuroimagen para sustentar la base neuroanatómica de la generación de nuevas redes y sinapsis. Estos resultados han mostrado eficacia incluso en edades avanzadas.[13] En varios estudios también se ha mostrado la efectividad de la aproximación multipreventiva, tomando en cuenta factores como la educación, el ejercicio, el desarrollo de actividades artísticas y por supuesto el mantenimiento de la red social en cuanto a mejorar la ya bien conocida reserva cognitiva; estos hallazgos se relacionaron entonces con retraso de la aparición de demencia[14,15,16] En estudios publicados se ha reportado en el ámbito del acceso a programas de educación para adultos mayores, que las motivaciones son múltiples, incluyendo la convicción de mejoría cuando hay estimulación intelectual, el mantenimiento y ampliación de las redes sociales y por supuesto el fortalecimiento de habilidades (como el arte).[17,18]

Metodología

Se trata de un estudio de tipo exploratorio que se realizó a un grupo de adultos mayores que tomaron un curso estandarizado para el aprendizaje de inglés de seis meses de duración ofertado por la Universidad de Cuenca.[19] Los participantes fueron evaluados al inicio del curso, al final del mismo, y seis meses luego de haberlo terminado. El objetivo fue medir el impacto que pueda tener el aprendizaje del inglés sobre los procesos cognitivos. El estudio incluyó 80 adultos de edades comprendidas entre 65 y 85 años (Media = 70.48 ± 4.9 años; 31 hombres, 19 mujeres) divididos en 2 grupos ≤ a 75 años, y los >de 75 años. Al grupo de estudio se aplicaron tres pruebas neuropsicológicas a fin de evaluar alteraciones en la memoria operativa, memoria de trabajo, atención sostenida y velocidad de procesamiento de información. Según nuestra experiencia parecen ser tests muy sensibles y podrían mostrar los efectos del aprendizaje de un nuevo idioma. Además de estas pruebas todos los participantes se sometieron a un examen neurológico general. Las pruebas neuropsicológicas utilizadas fueron: Letter Number Sequencing (LNS-WAIS-III): permite evaluar la memoria operativa o de trabajo, y los procesos atencionales poniendo énfasis en el ejecutivo central. Se realizan 3 ensayos por ítem en un total de 7 ítems (21 ensayos), por lo que cada ítem se puntuó de 0 a 3 (un punto por ensayo correcto) y la puntuación total estuvo comprendida entre 0 (mínima, ningún ensayo correcto) y 21 (máxima, todos los ensayos correctos). De acuerdo a datos de referencia, la media se ubica en 10 puntos con una desviación típica de 2.[20,21]

Series directas e inversas (WAIS III): permite evaluar memoria de trabajo y atención sostenida. La prueba consiste de 2 ensayos por ítem en un total de 7 ítems por

sección (directa e inversa), con un total de 28 ensayos. De cada ítem correcto (sea uno o dos ensayos correctos), se puntúa con 1, dando un total máximo de 17 puntos entre las dos secciones. La puntuación equivale al número de bloques de la secuencia más larga repetida correctamente al menos una vez: máximo 9 en directos y 8 en los bloques inversos.[20,21] Symbol Digital Modality Test (SDMT): permite evaluar atención sostenida y velocidad de procesamiento de información. La tarea consiste en rellenar unas casillas vacías, escribiendo qué número se corresponde con cada símbolo según la clave que aparece en la parte superior de la prueba. Las primeras casillas son de práctica. La prueba comienza a partir de la doble línea y se toma el tiempo de 90 segundos para que el sujeto complete el mayor número de casillas posibles. La puntuación es el número de sustituciones correctamente realizadas. La media se ubica en 28 puntos, con una desviación típica de 17 de acuerdo a este grupo poblacional.[20] En los tres tests, puntuaciones por debajo de la media, se categorizaron como bajo, puntuaciones entre la media y el desvío estándar como medio y por encima de ella como alto. La evaluación neuropsicológica se la realizó en 3 momentos: a) antes de iniciar el curso de inglés (pretest), b) al concluir el curso (post test) y c) 6 meses después de haber culminado el curso (última evaluación - 12 meses). Una vez recolectados los datos se ingresaron en la base diseñada para el efecto en el software estadístico SPSS V.21, para su elaboración, tabulación y presentación en tablas. Se utilizó el análisis estadístico descriptivo para variables cualitativas (frecuencias absolutas y relativas –porcentaje-) y para las variables cuantitativas media y desvío estándar. A fin de determinar asociación se utilizó Chi2 (variables categóricas 2x2), Tau-b de Kendall (variables ordinales) y eta (variables nominales por intervalo). A fin de determinar cambios luego del proceso de aprendizaje se utilizó la prueba de McNemar.

Tabla 1. Adultos participantes según examen neurológico y sexo. Cuenca 2016.

Examen Neurológico		Sexo M (n = 31)	%	Sexo F (n = 49)	%	Total (n = 80)	%
Movimientos oculares	Normal	31	100,00	49	100,00	80	100,00
Sensitivo	Normal	31	100,00	49	100,00	80	100,00
Olfatorio	Normal	30	96,77	46	93,88	76	95,00
	Hiposmia	1	3,23	3	6,12	4	5,00
Ex.Motriz dedo- nariz	Normal	26	83,87	48	97,96	74	92,50
	Dismetría	1	3,23	0	0,00	1	1,25
	Temblor postural manos	4	12,90	1	2,04	5	6,25
E.M. tono	Normal	30	96,77	44	89,80	74	92,50
	Rigidez	1	3,23	5	10,20	6	7,50

Tabla 2. Adultos participantes según examen neurológico y edad. Cuenca 2016.

Examen Neurológico		Edad <= 75 (n = 66)	%	Edad > 75 (n = 14)	%	Total (n = 80)	%
Movimientos oculares	Normal	66	100,00	14	100,00	80	100,00
Olfatorio	Normal	63	95,45	13	92,86	76	95,00
	Hiposmia	3	4,55	1	7,14	4	5,00
Sensitivo	Normal	66	100,00	14	100,00	80	100,00
E.M. tono	Normal	63	95,45	11	78,57	74	92,50
	Rigidez	3	4,55	3	21,43	6	7,50
E.M. dedo-nariz	Normal	62	93,94	12	85,71	74	92,50
	Dismetría	0	0,00	1	7,14	1	1,25
	Temblor esencial	4	6,06	1	7,14	5	6,25

Tabla 3. Adultos participantes según prueba de Letter Number Sequencing (LNS-WAIS-III) pre y pos intervención. Cuenca 2016.

Secuencia de Números y letras pos intervención		Secuencia de Números y letras pre intervención Bajo	%	Medio	%	Alto	%	Total	%
6 meses	Bajo	0	59,26	9	45,00	0	0,00	25	52,08
	Medio	10	37,04	11	55,00	0	0,00	21	43,75
	Alto	1	3,70	0	0,00	1	100,00	2	4,17
Total		27	100,00	20	100,00	1	100,00	48*	100,00
12 meses	Bajo	3	30,00	0	0,00	0	0	3	21,43
	Medio	7	70,00	3	100,00	1	100	11	78,57
Total		10	100,00	3	100,00	1	100	14**	100,00

Resultados

En el grupo de estudio participaron 80 personas adultas (38.75% hombres y 61,25% mujeres) en edades comprendidas entre 65 y 85 años (media = 70.48 ± 4.9 años; 31 hombres, 19 mujeres) divididos en 2 grupos: ≤ a 75 años (82.5%) y > de 75 años (17.5%). El examen neurológico mostró los siguientes hallazgos anormales: 4 casos (5%) con hiposmia, 6 casos con dismetría y temblor fino postural de miembros superiores (7.5%), que fue más frecuente en los hombres. Se encontró rigidez en 6 casos (7.5%), siendo más frecuente en las mujeres. Existe asociación estadísticamente significativa entre el examen motriz dedo-nariz y sexo ($p < 0.05$). (Tabla 1)

Por grupos etáreos se encontró que la hiposmia (4.55%) y el temblor postural se presentó más en los <= 75 (6.06 %); mientras que la rigidez del tono muscular fue del 4.55 % para los <= 75 y del 21.43 % en los > a 75 años (tabla 2). Existe asociación estadísticamente significativa entre el examen neurológico del par craneal olfatorio y la edad ($p < 0.05$) (Tabla 2).

Al evaluar la memoria operativa o de trabajo y los procesos atencionales con énfasis en el ejecutivo central mediante secuencia de números y letras, se determinó que luego del proceso de intervención, a los seis meses, hubo una disminución del porcentaje de bajos del 56.25% al 52,08%; se incrementaron los medios del 41.67% al 43.75% y los altos del 2.08% al 4.17%. No se encontró asociación estadísticamente significativa. Para el caso de los 12 meses las pérdidas fueron demasiado importantes que no permite hacer un análisis estadístico adecuado (tabla 3).

Al evaluar memoria de trabajo y atención sostenida, se determinó que luego del proceso de intervención, a

Tabla 4. Adultos participantes según prueba Series directas e inversas (WAIS III) pre y pos intervención. Cuenca 2016.

Prueba Inversas y directas pos intervención		Prueba Inversas y directas pre intervención Bajo	%	Medio	%	Alto	%	Total	%
6 meses	Bajo	1	14,29	1	2,78	0	0,00	2	4,17
	Medio	6	85,71	26	72,22	4	80,00	36	75,00
	Alto	0	0,00	9	25,00	1	20,00	10	20,83
Total		7	100,00	36	100,00	5	100,00	48	100,00
12 meses	Bajo	1	100,00	5	41,67	0	0,00	6	42,86
	Medio	0	0,00	7	58,33	1	100,00	8	57,14
Total		1	100,00	12	100,00	1	100,00	14	100,00

Tabla 5. Adultos participantes según prueba de Symbol Digital Modality Test (SDMT) pre y pos intervención. Cuenca 2016

Secuencia pos intervención		Secuencia pre intervención Bajo	%	Medio	%	Alto	%	Total	%
6 meses	Medio	1	100,00	40	93,02	4	100,00	45	93,75
	Alto	0	0,00	3	6,98	0	0,00	3	6,25
Total		1	100,00	43	100,00	4	100,00	48	100,00

los seis meses, hubo una disminución del porcentaje de bajos del 17.58% al 4.17%; los del nivel medio se mantuvieron en el 75% y los altos se incrementaron del 10.42% al 20.83%. No se encontró asociación estadísticamente significativa ($p > 0.05\%$) (Tabla 4).

Una vez evaluadas la atención sostenida y velocidad de procesamiento de información, se encontró que luego de los seis meses de intervención, existió una disminución del porcentaje de bajos del 2.08% a cero; los del nivel medio se incrementaron del 89.59% al 93.75% y los altos disminuyeron del 8.33% al 6.25%. No se encontró asociación estadísticamente significativa ($p > 0.05\%$) (Tabla 5).

Discusión y Conclusiones

Como se puede observar, los hallazgos muestran relevancia de varios datos recolectados. El examen neurológico muestra un cambio en las funciones relacionadas con la olfación y cambios en el tono muscular; con los antecedentes epidemiológicos conocidos, nos parece importante la asociación especial con la edad, pues a pesar que conocemos que la hiposmia es frecuente en el adulto mayor, nos parece interesante un seguimiento a largo plazo de estos pacientes pues conocemos que algunos de estos hallazgos pueden ser factores predictores en el tiempo relacionados con enfermedades neurodegenerativas como la enfermedad de Parkinson.[22,23] En relación con la prueba relacionada con la memoria operativa, utilizando el Letter Number Sequencing encontramos datos que sugieren mantenimiento cognitivo a los 6 meses, claramente los sujetos clasificados como en estrato medio y alto (aunque sin poder de asociación estadística). No pudo realizarse análisis a los 12 meses por el importante número de pérdida de sujetos. En cuanto a los resultados equiparables de la prueba de series directas e inversas (dígitos), se observa un aumento de los sujetos en nivel alto (casi se duplicaron) así como se observó una importante reducción del número de sujetos en el nivel bajo (reducción del 76%), los sujetos en el nivel medio mantuvieron su número; estos hallazgos, al igual que en la anterior prueba, a pesar de no mostrar asociación estadísticamente significativa claramente nos muestran una tendencia hacia el mantenimiento cognitivo y reducción de niveles bajos de rendimiento en las funciones de atención sostenida. Finalmente, un porcentaje cercano de participantes (89.59% pre-test vs 93.75% post-test), permanecen en la media, hallazgo que nos permite percibir que estos pacientes mantienen la velocidad de procesamiento de información y atención sostenida. Estos resultados preliminares que como grupo de investigación de la Universidad de Cuenca (Grupo Neurociencia-Synapsis) mostramos, nos permite concluir que los sujetos que participaron en este estudio piloto parecen mostrar mantenimiento de las funciones ejecutivas relacionadas con el fortalecimiento de la reserva cognitiva, por medio de fortalecer y proteger los circuitos del control ejecutivo más que aquellos relacionados con la memoria como lo sugiere Gold.[24] A pesar de las dificultades metodológicas, propias de toda investigación con pacientes de campo, creemos importante resaltar los resultados obtenidos en este estudio, brindando una ventana de continuidad al estudio de este tipo de población, y el necesario empeño de brindar espacios en los que los adultos mayores puedan mantenerse activos mentalmente y de esa manera reforzar su reserva cognitiva con el fin de prevenir posibles cuadro neurodegenerativos. Como grupo de investigación de la Universidad de Cuenca, también planteamos la necesidad de mantener programas de este tipo que además de permitirnos ver la realidad de la salud poblacional, nos permita -por acciones de vinculación con la colectividad- hacer un aporte en beneficio de la salud y bienestar. A nivel neurobiológico existe un factor fundamental a la hora de justificar la importancia de implementar programas de prevención del deterioro cognitivo; esta es la llamada plasticidad cerebral. Dicho fenómeno explica que todo cerebro adulto es capaz de adaptarse a las exigencias externas e internas.[25] Aunque sabemos que dicha plasticidad disminuye con la edad, es evidente su existencia en todo el proceso vital; es más, se describe claramente que los sujetos adultos mayores poseen capacidades plásticas que permiten al sistema nervioso central la adquisición de aprendizaje.[26] Con los resultados obtenidos estaríamos respondiendo a nuestra hipótesis que sugiere el impacto que podría tener el aprendizaje de un segundo idioma sobre los procesos cognitivos en personas adultas mayores. Para próximas investigaciones se espera aumentar la muestra de estudio y tener datos contundentes que sustenten el trabajo de los programas de atención primaria en esta población.

Referencias

1. Neuropathology Group of the Medical Research Council Cognitive Function and Ageing Study (MRC-CFAS). Pathological correlates of late-onset dementia in a multicentre, community-based population in England and Wales. Lancet 2001; 357: 169-75.
2. Launer LJ, Petrovitch H, Ross GW, Markesbery W, White LR. AD brain pathology: vascular origins? Results from the HAAS autopsy study. Neurobiol Aging 2008; 29: 1587-90.
3. Haan MN, Wallace R. Can dementia be prevented? Brain aging in a population- based context. Annu Rev Public Health 2004; 25: 1-24.
4. Espinosa PH, Espinosa PS, Garzon Y, et al. Factores de riesgo y prevalencia de la demencia y enfermedad de Alzheimer en Pichincha – Ecuador (Estudio FARYPDEA). Rev Fac Cien Med (Quito) 2012; 37: 49-54.
5. Middleton LE, Ya e K. Promising strategies for the prevention of dementia. Arch Neurol 2009; 66: 1210-5.
6. Hughes T, Ganguli M. Factores de riesgo de demencia en la vejez modificables en las etapas medias de la vida. Rev Neurol 2010; 51: 259-62.
7. Launer LJ, Andersen K, Dewey ME, Letenneur L, Ott A, Amaducci LA, etal. Rates and risk factors for dementia and Alzheimer's disease: results from EURODEM pooled analyses. Neurology 1999; 52: 78-84.
8. Phillips CV, Goodman KJ. The missed lessons of Sir Austin Bradford Hill. Epidemiol Perspect Innov 2004; 1: 3.
9. Lautenschlager NT, Cox KL, Flicker L, Foster JK, Van Bockxmeer FM, Xiao J, et al. Effect of physical activity on cognitive function in older adults at risk for Alzheimer disease: a randomized trial. JAMA 2008; 300: 1027-37.
10. Jorm AF, Korten AE, Henderson AS. The prevalence of dementia: a quantitative integration of the literature. Acta Psychiatr Scand 1987; 76: 465-79.
11. Manton KG. Recent declines in chronic disability in the elderly U.S. population: risk factors and future dynamics. Annu Rev Public Health 2008; 29: 91-113.
12. Freedman VA, Martin LG, SchoeniRF, Cornman JC. Declines in late-life disability: the role of early- and mid-life factors. Soc Sci Med 2008; 66: 1588-602.
13. Bialystok E, Craik FI, Klein R, Viswanathan M. Bilingualism, aging, and cognitive control: evidence from the Simon task. Psychol Aging 2004;19(2):290-303.
14. Stern Y. What is cognitive reserve? Theory and research application of the reserve concept. J Int Neuropsychol Soc 2002;8(3): 448-60.
15. Bialystok E, Craik FI, Freedman M. Bilingualism as a protection against the onset of symptoms of dementia. Neuropsychologia 2007;45(2):459-64.
16. Gollan TH, Salmon DP, Montoya RI, Galasko DR. Degree of bilingualism predicts age of diagnosis of Alzheimer's disease in low-education but not in highly educatedHispanics. Neuropsychologia 2011;49(14):3826-30.
17. Luk G, Bialystok E, Craik FI, Grady CL. Lifelong bilingualism maintains white matter integrity in older adults. J Neurosci 2011;31(46):16808-13.
18. Hernandez M, Costa A, Humphreys GW. Humphreys, escaping capture: bilingualism modulates distraction from working memory. Cognition 2012;122(1):37-50.
19. Mora JF., Abad MP. Perceived benefits, motivations and preferences for foreign language learning by older adults. Insights from an initiative in Cuenca, Ecuador. Maskana 2016. 7(1) 23-38.
20. A. Smith. Symbol Digits Modalities Test. Western Psychological Services, Los Angeles (1982).
21. Wechsler, D. (1999). WAIS-III. Escala de inteligencia de Wechsler para adultos-III. Madrid, TEA (Edición original, 1997).
22. Takeda A., Baba T., Kikuchi T., et al. Olfactory Dysfunction and Dementia in Parkinson's Disease. Journal of Parkinson's Disease 2014. 4(2) 181-187.
23. Darweesh, S.K.L., Koudstaal, P.J., Stricker, B.H. et al. Eur J Epidemiol (2016). doi:10.1007/s10654-016-0130-1. http://link.springer.com/article/10.1007/s10654-016-0130-1.
24. Gold B.T. Lifelong bilingualism and neural reserve against Alzheimer's disease: A review of findings and potential mechanisms. Behavioural Brain Research 281 (2015) 9–15.
25. Gispen W.H., Neuronal plasticity and function. Clinical Neuropharmacology, (1993). 16, S3-S11.
26. Chapell, M.S., Brief Report: Changing perspectives on aging and intelligence: An empirical update. Journal of Adult Development, (1996). 3, 233-239

ARTÍCULO ORIGINAL

Validación de la Escala de Impulsividad Bis 11-C para su Aplicación en Adolescentes Ecuatorianos

Carlos Ramos-Galarza, PhD[1]; Claudia Pérez-Salas, PhD[2]; Mónica Bolaños-Pasquel, MSC[3]

Resumen

La escala de Barratt (BIS) es un instrumento de uso frecuente en la evaluación de la impulsividad en adolescentes. En el presente estudio se realizó un análisis de las propiedades psicométricas de la escala BIS 11-c en estudiantes adolescentes ecuatorianos (N=245). Se evaluó la consistencia interna con el procedimiento coeficiente de Alfa de Cronbach y la homogeneidad de los ítems. Para evaluar la validez de constructo se realizó un análisis factorial confirmatorio. En los resultados se obtuvieron parámetros de validez y confiabilidad aceptables para utilizar la escala BIS 11-c en adolescentes ecuatorianos. Finalmente, se realizó un análisis de validez discriminante en una muestra clínica de 18 estudiantes con TDAH y un grupo control (N=18).

Palabras claves: adolescentes, Escala BIS, impulsividad, Déficit atencional, Hiperactividad.

Abstract

Barratt scale (BIS) is an assessment tool often used to evaluate impulsivity. In this study, an analysis of the psychometric properties of the BIS 11 c scale Ecuadorian adolescent students (N = 245) is performed. Internal consistency through Cronbach's alpha coefficient and homogeneity of the items were evaluated. For assessing the construct validity we perform a confirmatory factor analysis. The results obtained were acceptable parameters of valid and reliability to use the BIS 11 c scale in Ecuadorian adolescents. Finally, a discriminant analysis in a clinical sample of 18 students with ADHD was conducted.

Keywords: adolescents, BIS Scale, impulsivity, Attentional Deficit Hyperactivity Disorder.

Rev. Ecuat. Neurol. Vol. 24, N° 1-3, 2015

Introducción

La impulsividad es un rasgo complejo de la personalidad y del comportamiento humano que se caracteriza por un bajo control de la conducta y las emociones.[1]

Villarejo[2] propone que la impulsividad es una conducta en la que prevalece mayoritariamente un mecanismo motriz que se basa en la inmediatez del cumplimiento de un determinado impulso.

Para Moeller et al.[3] el comportamiento impulsivo se asocia con la ejecución de acciones no planificadas, explosivas, no esperadas para un contexto determinado, caracterizadas por el deseo agudo de cumplir con una determinada acción, incluso, sin prestar atención a las posibles consecuencias negativas que el sujeto puede experimentar o generar en quienes lo rodean.

Según Eysenck y Eysenck,[4] la impulsividad consiste en actuar sin pensar, correr riesgos, no planificar y presentar una vivacidad comportamental excesiva. Según dichos autores estas características influyen de forma directa en la socialización del individuo y han sido relacionadas con aspectos patológicos de la personalidad humana.

Barrat y Slaughter[5] afirman que la impulsividad se caracteriza por la predisposición a reaccionar de forma apresurada a estímulos internos o externos y se configura en tres dimensiones: (1) impulsividad motora, que implica actuar de forma apresurada sin una reflexión o pensamiento previo, (2) impulsividad cognitiva, relacionada a la inquietud mental y toma de decisiones rápidas, e (3) impulsividad no planificada, caracterizada por los actos carentes de planificación hacia el futuro.

En cuanto a la presencia de la impulsividad en el contexto clínico, ésta ha sido relacionada con diversos cuadros psicopatológicos como el trastorno por déficit de atención con hiperactividad (TDAH), trastorno de la conducta alimentaria, trastorno de bipolaridad, trastorno limítrofe de la personalidad, trastorno de control de impulsos, trastorno antisocial, las adicciones o la conducta agresiva.[6,7]

Con respecto a la evaluación de la impulsividad, ésta se la puede realizar en diversos niveles, mediante técnicas de neuroimagen y registro del funcionamiento cerebral, tareas experimentales y cuestionarios comportamentales.[8,9,10]

[1]Universidad Tecnológica Indoamérica, Quito, Ecuador.
[2]Universidad de Concepción. Concepción, Chile.
[3]Centro de Diagnóstico y Rehabilitación Neuropsicológica del Ecuador. Quito, Ecuador

Correspondencia
Carlos Ramos-Galarza Universidad Tecnológica Indoamérica. Av. Machala y Sabanilla. Quito, Ecuador.
Teléfono: +593998412108
E-mail: ps_carlosramos@hotmail.com

Salvo y Castro[11] describen que en la evaluación de la impulsividad mediante cuestionarios se dispone de los instrumentos: (1) Cuestionario de Impulsividad de Eysenk, que evalúa el correr riesgos, la acción sin reflexión y la ausencia de planes para el futuro, (2) Escala de Búsqueda de Sensaciones de Zuckerman, que mide la búsqueda de emociones, la excitación, desinhibición y el ser propenso al aburrimiento, (3) Escala de Impulsividad de Plutchik, que mide la habilidad de planificación, regulación de las emociones, control de conductas, entre otras, (4) Inventario de Impulsividad de Dickman, que valora la impulsividad funcional y disfuncional, y (5) Escala de Impulsividad de Barratt, que evalúa la impulsividad relacionada con la cognición, actos motores y la planificación.

De los instrumentos mencionados el más utilizado y que ha reportado adecuadas propiedades psicométricas es la escala de Barratt (BIS).[13] La BIS ha sido modificada en once versiones. Originalmente se la desarrolló para valorar la relación existente entre las variables impulsividad, ansiedad y psicomotricidad,[12] sin embargo, en los diversos estudios realizados desde la década de los cincuenta se ha descrito su eficacia para la valoración de la impulsividad.[13] Las propiedades psicométricas favorables de esta escala han sido reportadas en diversos estudios[14,15,16,] lo cual la constituyen como uno de los principales instrumentos en la evaluación de la impulsividad, tanto a nivel clínico como en sujetos controles saludables.[13]

Chahin[17] describe que la versión número once de la escala de Barratt (BIS 11) ha avanzado desde la adaptación del instrumento realizado en Italia y posteriormente en España, en donde se propuso que las tres dimensiones que la construyen son (1) impulsividad motora conformada por trece ítems, (2) impulsividad no planificada por ocho ítems e (3) impulsividad cognitiva por cinco ítems; dichas adaptaciones han eliminado ítems no contextualizados para los niños españoles o italianos, por ejemplo, ítems como *I like to play chess or checker.*

En el 2007, Cosi, Vigil-Colet, Codomiu-Raga, Lorenzo-Seva y Canals[18] realizaron la adaptación de la BIS en España, donde la denominaron BIS 11-c. En dicho estudio se reporta que, a pesar de que las propiedades psicométricas de la escala fueron adecuadas, una de las dimensiones del instrumento (impulsividad cognitiva) se encontraba al límite de la fiabilidad puesto que se conformaba únicamente por 3 ítems.

Posteriormente, en el año 2008 el equipo de Cosi, Vigil-Colet, y Canals[19] presentaron una versión mejorada del BIS 11-c en donde propusieron un cuestionario con un número aumentado de ítems en la dimensión de Impulsividad Cognitiva.

En el 2010, Chahin, Cosi, Lorenzo-Seva y Vigil-Colet[20] realizaron la adaptación de la Escala BIS 11-c en el contexto colombiano. En su estudio realizaron un análisis de su contenido lingüístico, propiedades de confiabilidad y validez, en donde reportaron que las cualidades psicométricas del instrumento cumplen con los parámetros necesarios para su uso en la evaluación de la impulsividad.

En el Ecuador no se ha reportado estudio alguno de validación de instrumentos para valorar la impulsividad en estudiantes adolescentes. Por tanto, dentro del contexto descrito en el presente artículo surge el interés de analizar la confiabilidad y validez de la Escala BIS 11-c en una muestra de estudiantes adolescentes ecuatorianos. En este estudio se proponen los siguientes objetivos (1) analizar el contenido lingüístico de la escala BIS 11-c que se realizó en España y Colombia, y en base a dichas investigaciones, proponer los ítems que sean más adecuados al contexto lingüístico ecuatoriano, (2) analizar la confiabilidad de la Escala BIS 11-c mediante el estudio de su consistencia interna, homogeneidad de sus ítems y nivel de consistencia interna de la escala si se eliminara algún ítem, (3) estudiar su validez convergente en relación a una escala que valora la impulsividad, (4) comparar su capacidad de discriminación de la impulsividad entre población clínica y normal, y (5) estudiar la organización de los ítems en las tres dimensiones de la escala mediante un análisis factorial confirmatorio.

Material y Métodos

Participantes

La muestra del estudio estuvo conformada por 245 estudiantes ecuatorianos residentes en Quito, Distrito Metropolitano (102 hombres, 41,63%; 143 mujeres, 58,37%). El rango de edad comprendió de 14 a 18 años (M=16,07; DE=1,23). El contexto socio-económico al cual pertenecen los participantes es medio y medio bajo. Seis participantes fueron descartados al momento de realizar el análisis de datos debido a que los formatos presentados contaban con inconsistencias (ítems en blanco o más de dos respuestas para un mismo ítem).

Instrumentos

1. La Escala de Impulsividad de Barratt es un cuestionario de auto-reporte que permite valorar la impulsividad en tres dimensiones: impulsividad motora, impulsividad cognitiva e impulsividad no planificada.[13]

La BIS 11-c se compone por 26 ítems que se valoran en cuatro categorías: nunca equivale a cero puntos, a veces a un punto, regularmente a dos puntos y siempre a tres puntos. En la dimensión impulsividad motora se encuentran ítems como, por ejemplo, *me cuesta trabajo estar atento o me dejo llevar por mis impulsos*, en la dimensión impulsividad cognitiva: *cuando mis amigos me preguntan algo, puedo responder rápidamente o soy de los primeros en levantar la mano en clase cuando el profesor hace una pregunta*, y en la dimensión de impulsividad no planificada: *me gusta pensar las cosas o soluciono los problemas uno por uno*.[20]

El proceso que se siguió en el análisis lingüístico se basó en el juicio experto de 3 profesionales con amplia experiencia en la evaluación psicológica, aplicación de reactivos psicométricos y con conocimiento previo en la adaptación lingüística de otras pruebas psicológicas dentro del contexto ecuatoriano. Luego del análisis indicado se realizó una aplicación piloto con un grupo de 27 estudiantes no participantes en la investigación.

En el formato administrado se utilizaron los ítems que tuvieran mayor relación con el contexto lingüístico ecuatoriano, para lo cual se seleccionó ítems de la adaptación realizada en Colombia por Chahin et al.[20] y en España por Cosi et al.[19] (ver tabla 3). Posteriormente se analizó su contenido mediante juicio de expertos y se realizó un estudio piloto para valorar el contenido del instrumento. Una vez que estuvo listo se procedió a su aplicación.

Para contar con el permiso de utilización de la escala de Impulsividad de Barrat se contactó al Profesor Dr. Matthew S. Stanford, quien autorizó su uso y adaptación al contexto ecuatoriano.

2. La Escala ADHD Rating Scale es un instrumento que permite evaluar el trastorno por déficit de atención con hiperactividad. Se conforma por dos dimensiones: déficit de atención e Impulsividad/Hiperactividad. Su valoración es en una escala de cuatro puntos en donde nunca equivale a cero puntos, a veces a un punto, frecuentemente a dos puntos y muy frecuentemente a tres puntos.[21]

Procedimiento

Los cuestionarios fueron aplicados por el primer y tercera autor/a del presente artículo. En todo momento se respetaron los estándares de investigación con seres humanos. Las autoridades educativas, profesores, padres y estudiantes aprobaron la aplicación de los instrumentos mediante la firma del consentimiento y asentimiento informado, respectivamente. Las evaluaciones fueron administradas de forma colectiva en grupos de alrededor de 30 participantes.

Análisis de datos

El análisis de los datos se lo realizó en los programas IBM SPSS Statistics versión 20 y Mplus versión 7.11. El proceso de evaluación de la confiabilidad del BIS 11-c se lo realizó mediante un análisis de consistencia interna, basado en el proceso de Alfa de Cronbach, además, se procedió a realizar un análisis de homogeneidad de los ítems mediante la correlación del ítem total corregido de la escala. La validez convergente se la estudió mediante el coeficiente de correlación de Pearson, en donde se correlacionó las subescalas y total de la BIS 11-c con las subescalas y el total de la ADHD rating scale IV. La validez discriminante se la estudió mediante la prueba t de Student en un grupo de estudiantes con y sin TDAH. La validez de constructo se la valoró mediante análisis factorial confirmatorio.

Resultados

Se inició analizando el cumplimiento de los supuestos de normalidad de la variable impulsividad evaluada por el BIS 11-c que presenta un nivel de medición por intervalos. La prueba de Kolmogorov Smirnov se reporta no significativa (p=.495), los parámetros de asimetría (.197) y curtosis (.120) se encuentran entre 1 y -1, lo cual permite mantener la hipótesis nula que indica que la distribución de la variable impulsividad cumple con una distribución normal, por lo que se puede proceder a realizar los análisis propuestos.

En la tabla 1 se exponen los valores del total del puntaje obtenido en la escala BIS 11-c obtenidos en el presente estudio y valores reportados en investigaciones realizadas en Colombia por Chahin et al.[20] y en España por Cosi et al.[19]

Tabla 1. Estadísticos descriptivos de la escala BIS-11 en estudios realizados en Colombia, España y Ecuador.

Escala	Muestra	Media	Desviación Estándar
Impulsividad Cognitiva	Colombia España Ecuador	7.41 7.14 6.93	2.73 3.09 2.60
Impulsividad Motora	Colombia España Ecuador	12.95 11.65 11.65	5.42 5.51 5.46
Impulsividad no planificada	Colombia España Ecuador	15.21 13.29 14.73	4.57 4.50 4.88

Análisis de Confiabilidad

Para valorar la consistencia interna del instrumento BIS 11-c se realizó el procedimiento estadístico Alfa de Cronbach (Cronbach, 1951) en donde se obtuvo niveles aceptables[22] en los coeficientes de las tres dimensiones de la escala BIS 11-c, en la tabla 2 se presentan los coeficientes de consistencia interna reportados en estudios de la BIS 11-c realizados en España[19] y Colombia.[20]

Tabla 2. Alfa de Cronbach de la escala BIS 11-c reportado en estudios realizados en España, Colombia y Ecuador.

Dimensión	Muestra	Media	Alfa de Cronbach
Impulsividad Cognitiva	España Colombia Ecuador	7.41 7.14 6.93	.68 .59 .63
Impulsividad Motora	España Colombia Ecuador	12.95 11.65 11.65	.80 .74 .77
Impulsividad no planificada	España Colombia Ecuador	15.21 13.29 14.73	.71 .72 .79

El procedimiento de correlación ítem-total corregido se lo presenta en la tabla 3. En el análisis realizado los ítems 1, 3, 4, 7, 8, 10, 12, 15, 18, 19, 22 y 26 presentan una correlación mayor o en igual nivel a 0.25-0.30, lo que muestra

su buena capacidad discriminativa y aporte favorable con la puntuación total de la escala. En relación al resto de los ítems con menor capacidad discriminativa, se observa que eliminarlos de la escala no aportaría de forma significativa o aumentaría el nivel de consistencia interna de la escala, medido mediante el coeficiente de Alfa de Cronbach.

Tabla I. Variables demográficas y clínicas en 60 personas con lesiones medulares cervicales.

	M	DE	r_{jx}	α-j
1. Planifico las cosas que hago*	1,78	,88	,36	,71
2. Hago las cosas sin pensarlas*	,79	,63	,36	,72
3. Decido rápidamente**	1,45	,83	,41	,71
4. Cuando mis amigos me preguntan algo, puedo responder rápidamente*	1,52	,83	,37	,71
5. Me cuesta trabajo estar atento**	,82	,75	,09	,73
6. Pienso con rapidez**	1,55	,82	,24	,72
7. Planifico mi tiempo libre*	1,56	1,05	,36	,71
8. Me desespero con facilidad**	1,07	,99	,28	,72
9. Me concentro rápidamente*	1,58	,82	,14	,73
10. Ahorro lo que más puedo**	1,65	,98	,26	,72
11. Me gusta pensar bien las cosas**	2,02	,86	,21	,72
12. Hago planes para el futuro**	2,00	1,00	,38	,71
13. Digo cosas sin pensar**	,91	,73	,19	,72
14. Soy de los primeros en levantar la mano en clase cuando el profesor hace una pregunta*	,83	,78	,22	,72
15. Cambio con facilidad mi manera de pensar**	1,21	,83	,33	,71
16. Actúo impulsivamente**	,76	,69	,24	,72
17. Me distraigo con facilidad cuando tengo un problema complicado*	1,24	,92	,23	,72
18. Me dejo llevar por mis impulsos*	1,07	,84	,30	,71
19. Me gusta pensar las cosas*	2,02	,89	,32	,71
20. Cambio con frecuencia de amigos**	,54	,77	,15	,72
21. Compro cosas sin pensar**	,62	,76	,19	,72
22. Soluciono los problemas uno por uno**	1,76	,96	,32	,71
23. Gasto más de lo que tengo**	,74	,86	,12	,73
24. Cuando estoy pensando en algo me distraigo con facilidad**	1,14	,87	,18	,72
25. Me cuesta trabajo quedarme quieto en la clase**	,75	,85	,11	,73
26. Planifico mis actividades*	1,96	,99	,43	,70

*Ítems de la adaptación en España. **Ítems de la adaptación en Colombia.

Análisis de validez

El análisis de validez concurrente se lo realizó mediante el procedimiento estadístico de correlación de Pearson. Se realizó el análisis entre las variables evaluadas por medio de la escala BIS 11-c (impulsividad total, impulsividad motora, impulsividad cognitiva e impulsividad no planificada) y la ADHD IV Rating Scale (impulsividad/hiperactividad, déficit de atención y total TDAH). En la tabla 4 se presentan las correlaciones obtenidas.

En los resultados obtenidos se encontró que la impulsividad total correlaciona en forma moderada con las variables impulsividad/hiperactividad, déficit de atención y total TDAH. La variable impulsividad motora correlaciona de forma fuerte con la variable impulsividad/hiperactividad, déficit de atención y total TDAH. La variable impulsividad cognitiva presenta correlación moderada con déficit de atención, y no presenta correlación significativa con impulsividad/hiperactividad y con total TDAH. La variable impulsividad no planificada presentó correlación moderada con déficit de atención y con total TDAH, mientras que no presenta correlación significativa con impulsividad hiperactividad.

	Impulsividad/ Hiperactividad	Déficit de atención	Total TDAH
Impulsividad Total	0,35**	0,15*	0,32**
Impulsividad Cognitiva	0,60**	0,58**	0,68**
Impulsividad Motora	-0,36	-0,21**	-0,12
Impulsividad no planificada	-0,91	-0,29**	-0,19**

** La correlación es significativa al nivel 0,01 (bilateral).
* La correlación es significante al nivel 0,05 (bilateral).

La capacidad de discriminar del nivel de impulsividad de la escala BIS 11-c entre individuos controles saludables y con sintomatología clínica se lo evaluó mediante la comparación de un grupo de estudiantes que cumplieron los criterios diagnósticos del TDAH combinado según el DSM V23 con un grupo control. El número de participantes que cumplieron dichos criterios fue 18, que equivale al 7% de los estudiantes inmersos en el estudio, lo cual tiene relación con estudios previos[24,25] que indican que la cantidad de individuos con TDAH se encuentra entre el 5 y 10 % de la población general. A estos estudiantes se los comparó con un grupo control de 18 participantes que no cumplieron los criterios del TDAH, quienes fueron seleccionados de forma aleatoria en la muestra de estudio.

En primer lugar, se evaluó si existía algún tipo diferencia entre las variables sociodemográficas de los participantes de ambos grupos. El procedimiento no paramétrico Chi Cuadrado permitió identificar que no existieron diferencias entre el grupo con y sin TDAH en las variables género x2(1, N=36)=0.26, p=0,873; edad x2(4, N=36)=2,30, p=0,679 y nivel educativo x2(1, N=36)=4,89, p=0,86. No se evaluó la variable nivel socioeconómico ya que todos los participantes pertenecen al mismo estrato, además se ha reportado que la variable nivel socioeconónómico es un factor de riesgo poco influyente en el TDAH26.

Mediante el análisis t de Student se encontró que existe una diferencia significativa en el puntaje total de impulsividad (t=3,05, p=0.004) entre los grupos con TDAH (M=39,11, DE=9,88) y sin TDAH (M=31,06, DE=5,38). A estos dos grupos se los comparó en las tres dimensiones de la escala. Se encontró diferencias en

impulsividad motora (t=9,09, p<0.001), siendo el grupo con TDAH el que presentó mayor nivel en esta variable (M=20,05, DE=5,46), en relación al grupo sin TDAH (M=5,67, DE=4,01). En impulsividad no planificada se encontraron diferencias (t=-2,89, p=0.007), el grupo con TDAH presentó mayor nivel de impulsividad (M=12,21, DE=5,85) en relación al grupo sin TDAH (M=17,05, DE=4,43). No se encontraron diferencias en la dimensión impulsividad cognitiva (t= -1,64, p=0.11).

La validez de constructo se la realizó mediante un análisis factorial confirmatorio. En este proceso se siguió la estructura planteada por Cosi et al.[19] y Chahin et al.;[20] la cual considera a los ítems 3, 4, 6, 9 y 14 como estructura del factor impulsividad cognitiva, los ítems 1, 7, 10, 11, 12, 19, 22 y 26 en el factor impulsividad no planificada y los ítems 2, 5, 8, 13, 15, 16, 17, 18, 20, 21, 23, 24 y 25 dentro del factor impulsividad motora. Las bondades de ajuste de la estructura factorial mediante el método robusto de máxima verosimilitud $\chi 2$=599,60 (296); p=<0,001; CFI=0,75; RMSEA=0,065 (0,057 – 0,072); SRMR=0,079. Los valores obtenidos permiten indicar la aceptabilidad del modelo testeado.

Discusión y Conclusiones

En el presente artículo se han analizado las propiedades psicométricas de la escala BIS 11-c en estudiantes ecuatorianos. En los resultados encontrados se observa que la escala presenta propiedades de confiabilidad y validez aceptables para la evaluación de la impulsividad en el contexto descrito.

La consistencia interna de la BIS 11-c encontrada en el presente estudio es similar a otras investigaciones donde se han reportado coeficientes de consistencia interna de α=0.77 11, α=0.78 27 ó α=0.74 15. Es importante indicar que en el contexto ecuatoriano no se cuenta con la validación de algún instrumento para valorar la impulsividad, por lo cual, el contar con un instrumento que presenta un valor de consistencia interna aceptable es valioso al no contar con otro instrumento que haya reportado mejores propiedades psicométricas.

La consistencia interna de las dimensiones Impulsividad Cognitiva α=0.63, Impulsividad Motora α=0.77 e Impulsividad no planificada α=0.79 tienen relación con lo reportado en otros estudios, por ejemplo, el realizado en España[19] que reportó consistencia interna para la Impulsividad Cognitiva α=.68, Impulsividad Motora α=0.80 e Impulsividad no planificada α=0.71, o en Colombia;[20] Impulsividad Cognitiva α=0.59, Impulsividad Motora α=0.74 e Impulsividad no planificada α=0.72.

Como se hipotetizó en el inicio del estudio, la impulsividad total e impulsividad motora evaluada por la BIS 11-c correlacionó significativamente con la escala de impulsividad/hiperactividad, déficit de atención y total TDAH de la ADHD Rating Scale IV. Este resultado tiene un importante sentido en relación a la validez convergente del instrumento, ya que la escala ADHD IV se basa en los criterios diagnósticos del DSM;[21] los cuales se componen de ítems que permiten evaluar la impulsividad/hiperactividad desde un componente conductual, lo cual se afirma al correlacionarse con la Impulsividad Motora del BIS 11-c que tiene relación más con un componente de la conducta humana.

La variable impulsividad no planificada correlacionó con déficit de atención y total TDAH, este resultado tendría sentido al relacionarlo con lo propuesto con Luria;[33] quien manifiesta que cuando un ser humano presenta dificultades en la tercera unidad funcional cerebral encargada, entre otros procesos, de la planificación del comportamiento presentaría una conducta desregulada como es característica en el TDAH.

La variable impulsividad cognitiva presentó correlación únicamente con la dimensión déficit de atención de la ADHD Rating Scale IV, lo cual tiene relación con lo afirmado en estudios que describen que la sintomatología de desatención está relacionada a factores cognitivos y estructuras cerebrales orientadas a la regulación de procesos atencionales, más no a aspectos conductuales o motores como la impulsividad motora o impulsividad/hiperactividad.[9,28,29]

Mediante la evaluación con la BIS 11-c a un grupo de estudiantes que cumplieron el criterio diagnóstico del TDAH y a un grupo de estudiantes controles seleccionados al azar que no cumplían con dicha sintomatología, se encontró que la escala permite discriminar el nivel de impulsividad entre ambos grupos. En esta evaluación se encontró que los estudiantes con sintomatología TDAH presentaron un mayor nivel de impulsividad total, motora y no planificada. Estos hallazgos tienen sentido en relación al patrón elevado de impulsividad e hiperactividad que presentan los sujetos con TDAH[23] que se encontraron en el presente estudio y reportados en otras investigacione|s, como por ejemplo en los estudios realizados por Ramtekkar, Reiersen, Todorov y Todd30, Skogli, Teicher, Andersen, Hovik y Øie[31] y Rubiales.[32] No se encontraron diferencias en la variable impulsividad cognitiva, este resultado tiene relación con lo encontrado por Salvo y Castro[11] quienes afirman que la dimensión impulsividad cognitiva presenta una menor capacidad discriminativa en relación a la capacidad de captación del componente motor de la impulsividad.

En el análisis factorial realizado se encontraron parámetros dentro de los rangos de aceptabilidad para el ajuste del modelo testeado. Los resultados obtenidos tienen similitud a los encontrados en otras investigaciones sobre el instrumento evaluado en el presente estudio, por ejemplo, Chahin et al.[20] encontraron los valores $\chi 2$=503,37 (250); CFI=0,86; RMSEA=0,045 (0,039 – 0,051) y Cosi et al.19 reportaron los parámetros $\chi 2$=490,2 (250); CFI=0,91; RMSEA= 0,043 (0,037 – 0,048).

La limitación principal de este estudio es el haber contado con una muestra perteneciente a una determinada ciudad de Ecuador, Quito Distrito Metropolitano, lo cual contextualiza a la presente investigación como no representativa a la realidad nacional. Este sesgo se debe tener presente en la administración de la escala y en la realización de próximas investigaciones. Por otro lado, es menester considerar que el autoreporte de la impulsividad obtenida en el presente estudio tiene una carga de subjetividad de los participantes que puede generar un sesgo en los resultados obtenidos, además de que los parámetros de impulsividad reportados no fueron contrastados mediante el juicio clínico experto. Esta situación no invalida el empleo de esta escala, ya que sus propiedades psicométricas son aceptables, por tal razón, se debe tener presente que su aplicación estaría orientada a adolescentes estudiantes pertenecientes a población general. Esta afirmación nos invita a realizar futuras investigaciones que exploren la validez de la escala en población clínica, donde es necesario contar con instrumentos estandarizados que apoyen el proceso de diagnóstico e intervención, además, nos invita a realizar nuevos estudios en donde se tome en consideración un tamaño de muestra representativo para el nivel nacional y perteneciente a las diferentes ciudades de Ecuador.

Finalmente, los hallazgos reportados en el presente estudio se unen a otros que afirman que la escala de Impulsividad de Barratt en su versión BIS 11-c es un instrumento que posee adecuadas propiedades psicométricas de validez y confiabilidad en la valoración de la impulsividad, en nuestro caso, para estudiantes adolescentes en el contexto ecuatoriano.

Referencias

1. Orozco-Cabal, L., Herin, D. Neurobiología de la impulsividad y los trastornos de la conducta alimentaria. Revista Colombiana de Psiquiatría, 2008; 37 (2): 20-219.
2. Villarejo, A. Las bases biopsicológicas de la imputabilidad en la conducta impulsiva. Cuadernos de Medicina Forense, 2012; 18 (2): 63-70.
3. Moeller, F., Barratt, E., Fischer, C., Dougherty, D., Reilly, E., Mathias, C. Psychiatric aspects of impulsivity. American Journal of Psychiatry, 2001; 158 (11): 1783-1793.
4. Eysenck, S., Eysenck, H. The place of impulsiveness in a dimensional of personality description. British Journal of Social and Clinical Psychology, 1977; 16 (1): 57-68.
5. Barrat, E., Slaughter, L. Defining, measuring, and predicting impulsive aggression: a heuristic model. Behavioral Sciences & the Law, 1998; 16 (3): 285-302.
6. González-Peña, P., Carrasco, M., Barrio, V., Gordillo, R. Análisis de la Agresión Reactiva y Proactiva en Niños de 2 a 6 años . Revista Iberoamericana de Diagnóstico y Evaluación Psicológica, 2013; 35 (1): 139-159.
7. Squillace, M., Picón, J., Schmidt, V.. El concepto de impulsividad y su ubicación en las teorías psicobiológicas de la personalidad. Revista Neuropsicología Latinoamericana, 2011; 3 (1): 8-18.
8. Bezdjian, S., Baker, L., Lozano, D., Raine, A. Assessing inattention and impulsivity in children during the Go/NoGo task. Br J Dev Psychol, 2009; 27 (2): 365-383.
9. Damasio, A. El error de Descartes. Santiago de Chile: Editorial Andrés Bello, 1994.
10. Winstanley, C., Theobald, E., Dalley, J., Cardinal, R., Robbins, T. Double dissociation between serotonergic and dopaminergic modulation of medial prefrontal and orbitofrontal cortex during a test of impulsive choice. Cereb Cortex, 2006; 16(1): 106-114.
11. Salvo, L., Castro, A. Confiabilidad y validez de la escala de impulsividad de Barratt (BIS-11) en adolescentes. Revista Chilena de Neuro-psiquiatría, 2013; 51 (4): 245-254.
12. Barratt, E. Anxiety and Impulsiveness related to psychomotor eficiency. Perceptual and Motor Skills, 1959; 9 (3): 191-198.
13. Stanford, M., Mathias, C., Dougherty, D., Lake, S., Anderson, N., Patton, J. Fifty years of the Barratt Impulsiveness Scale: An update and review. Personality and Individual Differences, 2009; 47: 385-395.
14. Chang-Fei, L., Cun-Xian, J., Ai-Qiang, X., Ai-Ying, D., Ping, Q. Psychometric characteristics of chinese version of Barratt Impulsiveness Scale-11 in suicides and living controls of rural China. OMEGA, 2013; 66 (83): 215-229.
15. Hartmann, A., Rief, W., Hilbert, A. Psychometric properties of the German version of the Barratt Impulsiveness Scale, Version 11 (BIS-11) for adolescents. Perceptual and Motor Skills, 2011; 112 (2), 353-368.
16. Patton, J., Stanford, M., Barratt, E. Factor structure of the Barratt Impulsiveness Scale. Journal of Clinical Psychology, 1995; 51 (6), 768-774.
17. Chahin, N. Adaptación de dos instrumentos para niños colombianos: la Escala BIS-11C y el Cuestionario AQ (Tesis Doctoral). Universitat Rovira i Virgili, España, 2013.
18. Cosi, S., Vigil-Colet, A., Codorniu-Raga, M., Lorenzo-Seva, U., Canals, J. Evaluación de la impulsividad mediante cuestionarios. Póster presentado en la IX Jornadas de la Sociedad Española para la Investigación de las Diferencias Individuales. Tenerife, 2007.

19. Cosi, S., Vigil-Colet, A., Canals, J. Desarrolllo de una versión mejorada del bis-11c: relaciones con agresividad y rendimento académico. Póster presentado en la décima jornada de la Sociedad Española para la Investigación de las Diferencias Individuales (SEIDI). Salamanca, 2008.
20. Chahin, N., Cosi, S., Lorenzo-Seva, U., Vigil-Colet, A.Stablity of the factor structure of Barrat's Impulsivity Scales for children across cultures: A comparison of Spain and Colombia. Psicothema, 2010; 22 (4): 983-989.
21. DuPaul, G., Power, T., Anastopoulus, A., Reid, R., Kara, M., Ikeda, M. Teacher Ratings of Attention Deficit Hyperactivity Disorder Symptoms: Factor Structure and Normative Data. Psychological Assessment, 1997; 9 (4): 436-444.
22. Field, A. Discovering Statistics Using SPSS. Third Edition. Los Angeles: SAGE, 2009.
23. American Psychiatric Association. Diagnostic and Statistical Manual of Mental Disorders, Fifth Edition (DSM-5). Arlington, VA: American Psychiatric Association, 2013.
24. 24. De la Barra, F., Vicente, B., Saldivia, S., Melipillan, R. Epidemiology of ADHD in Chilean children and adolescents. ADHD Attention Deficit and Hyperactivity Disorders, 2013; 5 (1), 1-8.
25. Vélez-van-Meerbeke, A., Zamora, I., Guzmán, B., López, C., Talero-Gutierrez, C.Evaluación de la función ejecutiva en una población escolar con síntomas de déficit de atención e hiperactividad. Neurología, 2013; 28 (6): 348-355.
26. Urzúa, A., Domic, M., Cerda, A., Ramos, M., Quiroz, J. Trastorno por Déficit de Atención con Hiperactividad en Niños Escolarizados. Revista Chilena de Pediatría, 2009; 80 (4): 332-338.
27. Ellouze, F., Ghaffari, O., Zouari, O., Zouari, B., M´Rad, M. Validation of the dialectal Arabic version of Barratt's impulsivity scale, the BIS-11. L'Encéphale, 2013; 39 (1): 13-18.
28. Abad-Mas, L., Ruiz-Andrés, R., Moreno-Madrid, F., Sirena-Conca, A., Marcel, C., Delgado-Mejia, I., Etchepaborda, M. Entrenamiento de funciones ejecutivas en el trastorno por déficit de atención/hiperactividad. Revista de Neurología, 2011; 52 (1): S77-S83.
29. Servera-Barceló, M. Modelo de autorregulación de Barkley aplicado al Trastorno por Déficit de Atención con Hiperactividad: una revisión. Revista de Neurología, 2005; 40 (6): 358-368.
30. Ramtekkar, U., Reiersen, A., Todorov, A., Todd, R. Sex and age differences in attention-deficit/hyperactivity disorder symptoms and diagnoses: implications for DSM-IV and ICD-11. Journal of the American Academy of Child and Adolescent Psychiatry, 2010; 49 (3): 217-228.
31. Skogli, E., Teicher, M., Andersen, P., Hovik, K., Øie, M. ADHD in girls and boys - gender differences in co-existing symptoms and executive function measures. BMC Psychiatry, 2013; 13: 298-310.
32. Rubiales, J. Perfil ejecutivo en niños con trastorno por déficit de atención con hiperactividad. Revista Iberoamericana de Diagnóstico y Evaluación Psicológica, 2014; 38 (2): 31-54.
33. Luria, A. El cerebro en acción. Barcelona: Editorial Martínez Roca, 1984.
34. Cronbach, L. Coefficient Alpha and the Internal Structures of Tests. Psychometrika, 1951; 16 (3): 297-331.

ARTÍCULO ORIGINAL

Neuronavegación en Tumores de Fosa Posterior en Pediatría

Carlos J Valencia Calderón, MD PhD[1]; Ana Isabel Calderón-Valdiviezo, MD, MpH[2]; Julio Quispe Alcocer, MD[1]; Rodolfo Bernal-Carrillo, MD[1]; Jesús Castro-Viteri, MD[1]; Catalina Vásquez-Hahn, MD[3]

Resumen

Introducción. Los tumores primarios del sistema nervioso central constituyen alrededor del 2% total de las neoplasias en adultos y 20% del total de neoplasias en niños. Los tumores de la fosa posterior representan, en la población pediátrica, el 48% del total, por lo tanto son la primera causa de malignidad de órganos sólidos en edad pediátrica. En nuestro medio, la utilización de la neuronavegación en la exéresis de tumores de fosa posterior en la población pediátrica aún no ha sido adecuadamente estandarizada. **Materiales y Métodos.** Estudio observacional retrospectivo desde enero 2014 hasta mayo 2016 en el que se revisaron los datos de los pacientes con tumores de fosa posterior atendidos en nuestro servicio. Se incluyeron a 20 pacientes con diagnóstico de lesión ocupante de espacio de fosa posterior. **Resultados**. La relación hombre: mujer fue de 1:1. La edad promedio fue de 4 años y 4 meses. El grado de precisión de la neuronavegación intraoperatoria previa a la craneotomía tuvo un margen de error promedio menor de 1,5 milímetros, variando desde 1 a 3 milímetros. **Conclusiones**. El uso de la neuronavegación permite realizar una cirugía de precisión, reduce los riesgos asociados a la intervención y acorta los tiempos quirúrgicos. La navegación constituye una herramienta útil para aumentar la supervivencia en pacientes pediátricos oncológicos al facilitar el mayor porcentaje de resección tumoral.

Palabras claves: Neuronavegación. Planificación quirúrgica. Tumores de fosa posterior.

Abstract

Introduction. Primary tumors of the central nervous system represent about 2% of the total of the neoplasms in adults and 20% of total neoplasms in children. Posterior fossa tumors represent 48% of pediatric population and are the first cause of malignancy of solid organs in the pediatric age. In our environment, the use of neuronavigation in the excision of posterior fossa tumors in pediatric population has not yet been adequately standardized. **Materials and methods**. A retrospective observational study from january 2014 to may 2016 of patients diagnosed with posterior fossa tumors is reviewed. We included 20 patients with diagnosis of space-occupying lesion in posterior fossa. **Results**. The relationship man: woman was 1:1. The average age was 4 years and 4 months. The degree of precision of the intraoperative neuronavigation prior to craniotomy had an average error margin less than 1.5 millimeters, varying from 1 to 3 millimeters. **Conclusions**. Neuronavigation is useful in performing a precise surgery, reducing risks associated with the intervention and shortening the surgical times. Because of greater tumor resecting, neuronavigation is usefel in increasing survival of oncologic pediatric patients.

Keywords: Neuronavigation. Surgical planning. Posterior fossa tumors.

Rev. Ecuat. Neurol. Vol. 24, N° 1-3, 2015

Introducción

Los tumores primarios del sistema nervioso central constituyen alrededor del 2% total de las neoplasias en adultos y 20% del total de neoplasias en niños, y constituyen, después de las leucemias, la segunda causa de cáncer infantil más frecuente.[1] Los tumores de la fosa posterior representan, en la población pediátrica, el 48% del total, por lo tanto son la primera causa de malignidad de órganos sólidos en edad pediátrica,[2] constituyéndose así en una patología relevante por sus efectos sobre la salud pública. Los tumores de fosa posterior pueden presentar una diversidad de signos y síntomas dependiendo de su estirpe y ubicación, entre los más frecuentes se encuentran: hidrocefalia, déficit de pares craneales, signos piramidales, ataxia, disdiadococinesia, convulsiones, entre otros. La supervivencia de los pacientes dependerá del grado y tipo histológico; así, encontramos astrocitoma, meduloblastoma, ependimoma y glioma de tallo cerebral.

[1]Servicio de Neurocirugía
[2]Servicio de Neurología
[3]Gerencia Regional
Hospital Pediátrico Baca Ortiz
Quito, Ecuador

Correspondencia:
Dr. Carlos J Valencia Calderón, MD PhD
Hospital Pediátrico Baca Ortiz.
Universidad Internacional del Ecuador
E-mail: carlos.valencia@sen.es
Tel: 00593-2327-1102

En la última década, el pronóstico ha mejorado gracias a un diagnóstico más temprano, la evolución de los tratamientos citotóxicos y técnicas quirúrgicas, y a la aparición de sistemas navegación intraoperatorios que facilitan tanto la interpretación de los hallazgos radiológicos, como la exéresis del tumor.[2-4] La serie de pacientes que presentamos fue evaluada con soporte de un sistema de navegación intraoperatoria o neuronavegador. La neuronavegación consiste en una sofisticada tecnología informática que tiene como soporte físico un potente ordenador que incluye un software específico que procesa las imágenes neurorradiológicas digitalizadas (proceso denominado planificación) y las interacciona y empareja punto por punto con las estructuras anatómicas reales obteniendo un mapa neuroanatómico en 3D a través de un proceso llamado registro.[3,4] La precisión y la seguridad a la hora de localizar la lesión, la elección de la mejor ruta a seguir para abordarla sin dañar otros tejidos adyacentes y la extirpación radical de la misma son algunas de las principales ventajas de esta técnica.[5,6] Sus principales inconvenientes son el posible movimiento del paciente o del sistema y, el desplazamiento de las estructuras anatómicas (por edema cerebral, o al realizarse la descompresión de las mismas tras salida de líquido cefalorraquídeo). El error de cálculo que resulta del desplazamiento de las estructuras intracraneales puede corregirse con la adquisición de sucesivas imágenes mediante un equipo de TC o RM intraoperatorio, compatible con los equipos de neuronavegación y que permiten continuar con la navegación en tiempo real.[7] En nuestro medio, la utilización de la neuronavegación en la exéresis de tumores de fosa posterior en la población pediátrica aún no ha sido adecuadamente estandarizada. En el presente trabajo se analiza la utilidad de la neuronavegación y su incidencia en los resultados quirúrgicos de las cirugías de los tumores de fosa posterior en edad pediátrica.

Materiales y Métodos

Estudio observacional retrospectivo desde Enero del 2014 hasta Mayo del 2016 en el que se revisaron los datos de los pacientes con tumores de fosa posterior atendidos en nuestro servicio (20 pacientes). El trabajo se realizó en una provincia andina de Ecuador con una población de 2.576.287 habitantes que cuenta con un solo hospital pediátrico de tercer nivel, que es un centro de referencia para 723.073 habitantes menores de 15 años, además de los pacientes que son derivados desde otras regiones del país. Se incluyeron a los pacientes con diagnóstico de lesión ocupante de espacio de fosa posterior, cuyo diagnóstico de egreso fue tumor de fosa posterior. Antes de cada decisión terapéutica, todos los pacientes fueron evaluados por un comité multidisciplinario, integrado por cuatro neurocirujanos, un oncólogo, una pediatra y una neurorradióloga. Durante las reuniones del comité se verificó la situación clínica de los pacientes, los estudios de neuroimagen, la posible contraindicación quirúrgica y los criterios de indicación de cirugía resectiva. Así mismo, los familiares fueron informados acerca de las recomendaciones emitidas tras la reunión del comité multidisciplinar y se obtuvo el consentimiento informado para la cirugía y para la adquisición de imágenes aunque no se identificasen los rostros de los pacientes. Tecnología utilizada: El estudio de resonancia magnética (RM) cerebral, que se realizó con un equipo de 3,0 Teslas de marca Phillips, siguió un protocolo que incluía secuencias volumétricas en T1, secuencias T2 y FLAIR, tractografía y espectroscopía multivoxel; angio-RM arterial y venosa. Las imágenes fueron adquiridas en formato DICOM y posteriormente migradas a una estación de trabajo de neuronavegación donde se planificó el procedimiento (figuras 1 y 2). Utilizamos un neuronavegador

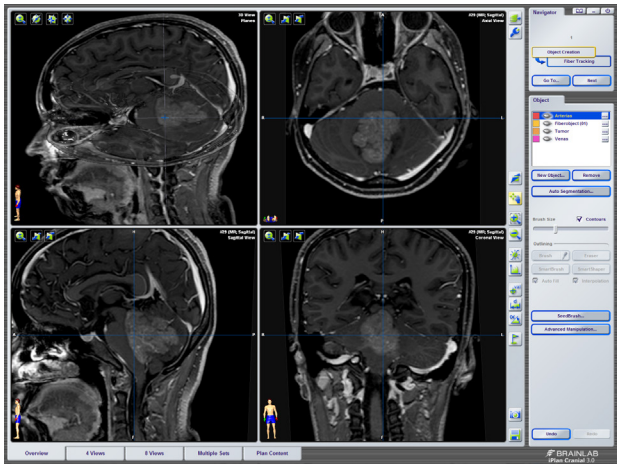

Figura 1. Resonancia magnética de un paciente que evidencia una voluminosa lesión tumoral que emerge del suelo del cuarto ventrículo. Llama la atención que a pesar de ocasionar un colapso del acueducto de Silvio no se observe una significativa dilatación ventricular.

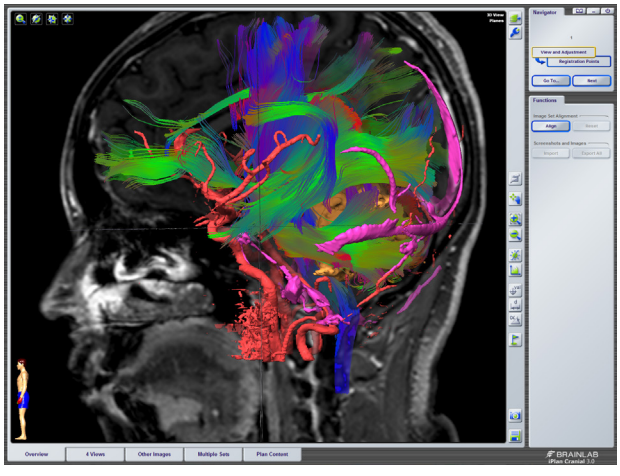

Figura 2. El mismo caso de la figura 1, en el que se han superpuesto y fusionado a un estudio 3D en secuencia T1 las reconstrucciones de una tractografía, de la angio-RM arterial (vasos rojos) y la angio-RM venosa (vasos en color violeta). Esta imagen planificada en la estación de trabajo, permite al cirujano ubicar estereoscópicamente la lesión tumoral (en color marrón claro), en el centro de las estructuras anatómicas mencionadas.

conformado por: Una estación de trabajo BrainLab Z800, con un programa iPlan versión 3,05, donde se cargaron las imágenes adquiridas en la RM, se visualizaron, analizaron y se crearon objetos; así mismo, se reconstruyó la tractografía y se planificaron las trayectorias que se seguirían durante la cirugía. Fusionamos todas las imágenes en las que se realzó una estructura anatómica determinada. Un sistema BrainLab Curve con pantalla dual, donde se cargó la planificación realizada en la estación de trabajo, y que permitió registrar, mediante cámara de infrarrojos, la anatomía facial y craneal del paciente ya anestesiado y fijado en el craneostato (el de nuestro centro es un Mayfield Modified Skull) y aparearla con las imágenes planificadas en la estación de trabajo.

Técnica quirúrgica

En todos los procedimientos los pacientes fueron inducidos anestésicamente en posición supina, para luego situarlos en decúbito prono, con la cabeza flexionada y fijada al craneostato que a su vez se encuentra conectado a la mesa quirúrgica. Esta posición es llamada Concorde (figura 3). En ningún paciente de nuestra serie utilizamos la posición Fowler (sentado). Tras la preparación del campo quirúrgico e infiltración de la piel y tejido subcutáneo con lidocaína con adrenalina al 1%, a nivel suboccipital se practicó una incisión en "Y" con base cefálica. La precisión del procedimiento de neuronavegación (medida en milímetros) fue evaluada colocando el puntero (herramienta estéril del neuronavegador) en el Inion expuesto una vez levantado el colgajo de piel (figuras 4). Seguidamente se realizó una craneotomía suboccipital medial, aunque con cierta inclinación al lado del mayor volumen de la lesión; el neuronavegador permitió prever la posición de los senos transversos por lo que se agilizó la craneotomía (figura 5). La disección progresiva de las capas de pia y aracnoides condujo a la identificación consecutiva de las principales estructuras vasculares a tener en cuenta en este abordaje. Una vez identificado la lesión,

Figura 3. Paciente en posición decúbito prono o Concorde, con la cabeza fijada al cabezal de Mayfield. El cirujano se encuentra en proceso de registro con un puntero que emite una luz infrarroja que captará la cámara que aparece en la parte superior de la figura.

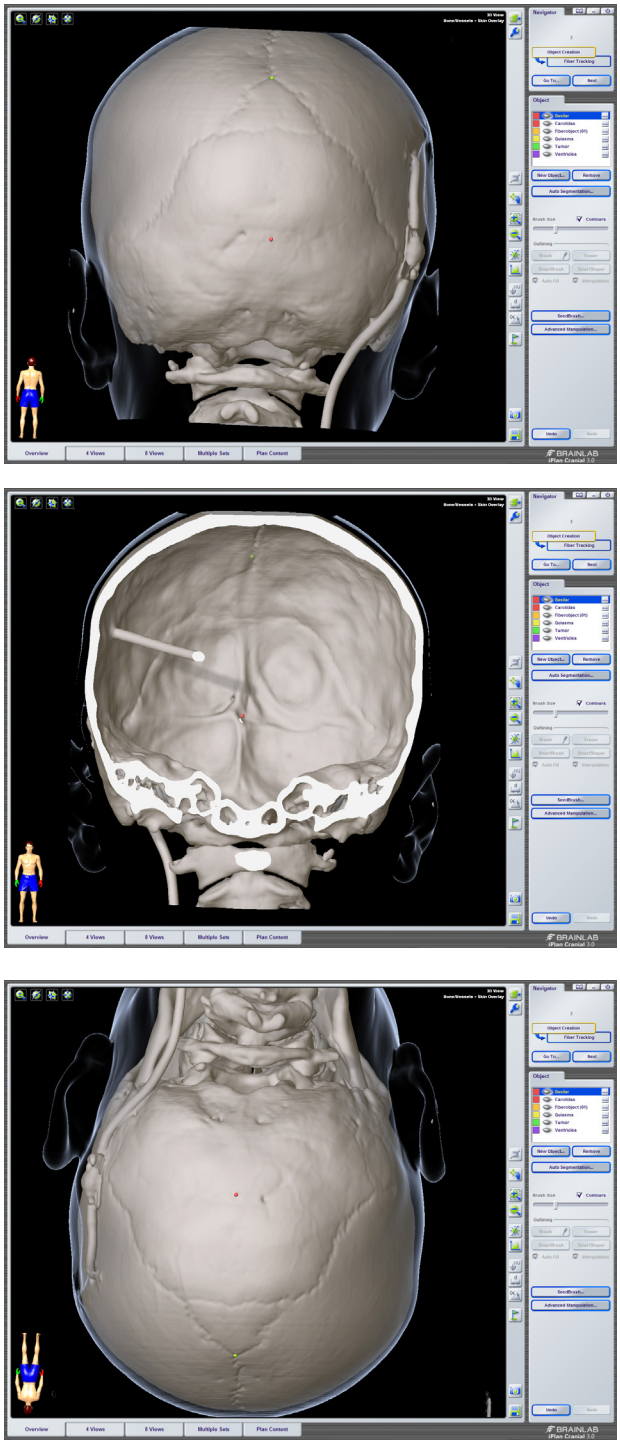

Figura 4. Panel 4a. Imagen tridimensional, de un paciente de 6 años con un tumor de fosa posterior, portador de un sistema de derivación ventriculoperitoneal, obtenida durante la planificación prequirúrgica, en la que se marcan diferentes puntos craneométricos (Inion con un punto rojo y Lambda con un punto amarillo). Una vez realizado el levantamiento del colgajo del cuero cabelludo se evalúa la precisión del procedimiento de navegación intraoperatoria colocando un puntero estéril sobre el inion y del paciente y se lo correlaciona con la marcación que se observa en la pantalla del navegador. Panel 4b. Vista interna de la fosa posterior en la que se observa el catéter ventricular amputado, y el punto rojo a nivel de la Tórcula o Prensa de Herófilo. Panel 4c. Igual imagen que la del panel 4a pero en la posición en la que el cirujano la visualiza en el campo operatorio.

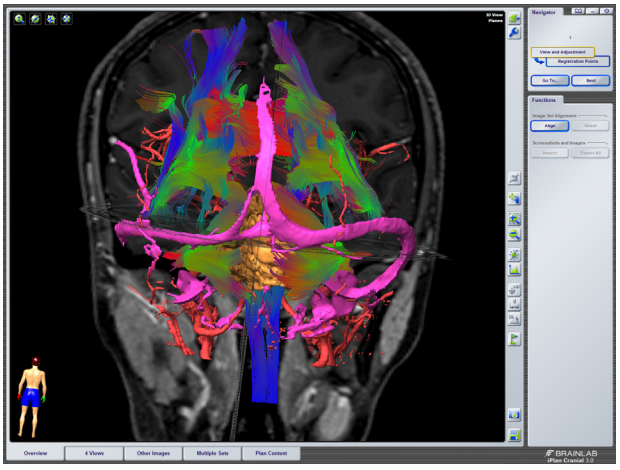

Figura 5. Imagen tridimensional obtenida durante la planificación prequirúrgica, en la que se han fusionado las imágenes de tractografía (cuerpo calloso en rojo, vía corticoespinal en azul), la angioRM arterial (polígono de Willis en rojo), la angioRM venosa (senos venosos en lila) y una lesión tumoral en marrón.

se procedió a su resección hasta alcanzar un plano que podamos considerar libre de invasión o infiltración tumoral. Por su diseño observacional, este estudio carece de limitaciones éticas respecto a las indicaciones del tratamiento; sin embargo, para la recolección de los datos se obtuvo el consentimiento informado por parte de los familiares de los pacientes.

Resultados

Un total de 20 pacientes fueron incluidos en nuestro estudio. La relación hombre:mujer en nuestra serie fue de 1:1. De acuerdo a la edad se dividieron 4 categorías: menores de 1 año, mayores de 1 año hasta los 5, de 6 años a 10 años, y mayores a 10 años. Un claro predominio fue encontrado en pacientes preescolares y escolares. La edad promedio fue de 4 años y 4 meses. El grado de precisión de la neuronavegación intraoperatoria previa a la craneotomía tuvo un margen de error promedio menor de 1,5 milímetros, variando desde 1 a 3 milímetros. Los pacientes 1, 7 y 17 de la tabla 1, no fueron intervenidos por indicación del comité multidisciplinar debido a una importante lesión tumoral dentro del tronco cerebral y fueron derivados a manejo radioterapéutico con la sospecha clínica radiológica de glioma de tronco (tabla 1). El paciente que mostramos en las figuras 6 a 8 es un ejemplo de la utilidad de la neuronavegación en la selección del mejor tratamiento de tumores de fosa posterior, dado que nos permite una orientación estereoscópica de la lesión en relación con toda la cabeza, del volumen 3D del tumor en comparación con el volumen total del cerebelo, de las principales estructuras vasculares adyacentes a la lesión, y de la magnitud de los vasos intratumorales. Durante la cirugía de este paciente hubo una importante hemorragia transoperatoria que obligó a terminar el procedimiento.

Tabla 1. Tipo de Lesión

LESIÓN		SEXO	EDAD
Glioma De Tronco (Radioterapia)		Femenino	3 Años
Ependimoma	WHO II	Masculino	4 Años
Astrocitoma Anaplasico	WHO III	Masculino	5 Años
Meduloblastoma	WHO IV	Femenino	4 Años
Meduloblastoma	WHO IV	Femenino	6 Años
Meduloblastoma	WHO IV	Masculino	2 Años
Glioma De Tronco (Radioterapia)		Femenino	3 Años
Astrocitoma Pilocitico	WHO I	Femenino	5 Años
Meduloblastoma	WHO IV	Masculino	4 Años
Astrocitoma Pilocitico	WHO I	Masculino	7 Años
Meduloblastoma	WHO IV	Femenino	6 Años
Meduloblastoma	WHO IV	Masculino	3 Años
Meduloblastoma	WHO IV	Masculino	6 Años
Astrocitoma Pilocitico	WHO I	Femenino	7 Años
Astrocitoma Anaplasico	WHO III	Femenino	1 Año
Ependimoma Clasico	WHO II	Masculino	6 Años
Glioma De Tronco (Radioterapia)		Femenino	3 Años
Ependimoma	WHO II	Masculino	4 Años
Astrocitoma Anaplasico	WHO III	Masculino	5 Años
Meduloblastoma	WHO IV	Femenino	4 Años

WHO: de las siglas inglesas de la Organización mundial de la Salud.

Tabla 2. Clasificación histológica de las lesiones

CLASIFICACIÓN	NÚMERO	PORCENTAJE
Glioma De Tronco (Presumible)	3	15
Ependimoma	3	15
Astrocitoma Anaplasico	3	15
Astrocitoma Pilocitico	3	15
Meduloblastoma	8	40
Total	20	100

El análisis postoperatorio mediante neuronavegación proporcionó información que nos habría ayudado a la hora de decidir si el paciente debía intervenirse con o sin una embolización previa. En este caso, en concreto, la gran cantidad de vasos intratumorales, constituidos casi en su totalidad por lagos venosos dilatados, nos orientan a que debió realizarse una embolización tumoral previa a la intervención quirúrgica. No hubo complicaciones quirúrgicas intraoperatorias. La navegación agilizó elprocedimiento quirúrgico en un promedio de 90 minutos en comparación tiempos quirúrgicos previos (datos no publicados). Como morbilidad asociada al procedimiento quirúrgico encontramos mutismo cerebeloso en un paciente, ventilación asistida prolongada por traqueostomía en dos pacientes, infección del sitio quirúrgico en un paciente, trastornos hidroelectrolíticos (síndrome cerebro perdedor de sal y síndrome de secreción inadecuada de hormona antidiurética) en cuatro pacientes. Un paciente falleció en la unidad de cuidados intensivos a los 7 días de la cirugía por síndrome de distrés respiratorio agudo. La histopatología de los tumores se categorizó así: 40% de meduloblastoma, 30% de astrocitomas, 15% de ependimomas y 15% de gliomas de tallo cerebral (tabla 2).

Discusión

En series internacionales el meduloblastoma consiste en el tumor de fosa posterior más frecuente en edad pediátrica, lo que coincide con la frecuencia encontrada en este estudio, 43% de los casos. La supervivencia en nuestra serie es aceptable, dado que solo un paciente falleció por-

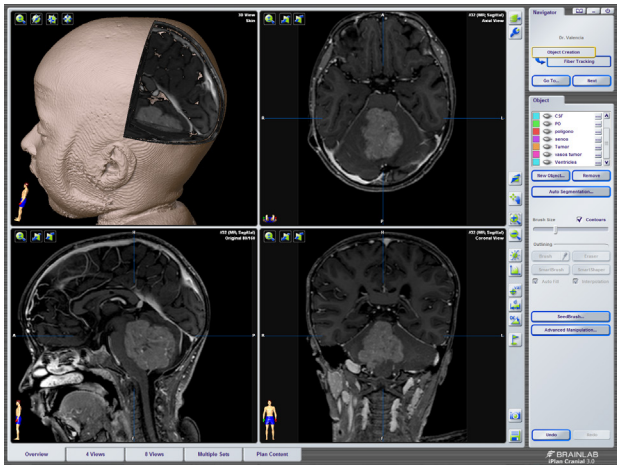

Figura 6. Estudio de RM contrastada de paciente femenina de 2 años de edad en la que se observa importante lesión tumoral hipercaptante que asienta en el suelo del IV ventrículo; las imágenes en 2D permiten evidenciar numerosos vasos intratumorales.

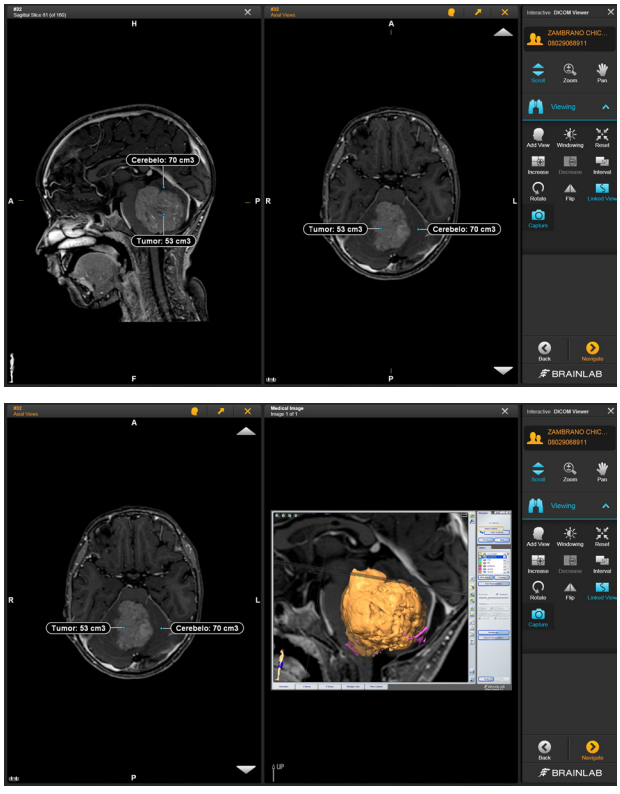

Figura 7. Panel a: Planificación prequirúrgica que nos permite una orientación estereoscópica de la ubicación del tumor en relación con toda la cabeza. Se realizó un estudio volumétrico de la lesión tumoral (53 cm cúbicos), que fue comparada con el volumen total del cerebelo en un paciente de dos años. **Panel b:** la imagen previa procesada en formato 3D (tumor de color marrón)

complicaciones asociadas a la estancia en cuidados intensivos. No hubo complicaciones intraoperatorias derivadas del procedimiento quirúrgico. En este sentido la neuronavegación ayudó al equipo de cirujanos en prácticamente todos los casos, con excepción del paciente que mencionamos en la figura 6 y que no se trata de un problema intrínseco del procedimiento de navegación, sino de un proceso de curva de aprendizaje en el manejo del mismo. Por otra parte, las complicaciones postoperatorias observadas en nuestra serie son coincidentes en las reportadas en la literatura médica.[7] El mutismo cerebeloso es una complicación que puede presentarse hasta en un 11% tras la cirugía de tumores de fosa posterior y que raramente se informa a los padres antes de la intervención; esto nos lleva a tener que mejorar nuestro proceso de información a los familiares en el aspecto de frecuentes e infrecuentes complicaciones postoperatorias.[8] Las complicaciones que llevaron a traqueostomía y ventilación asistida prolongada podrían justificarse, según Lee y colaboradores en que el cerebelo además de sus funciones motoras, es responsable de la respiración eupneica, sobre todo en períodos de vulnerabilidad, por ejemplo durante el sueño; el cerebelo alberga núcleos de integración entre fibras autónomas con la corteza, convirtiéndose en el centro de mediación para la respuesta frente a la hipercapnia. La lesión del pedúnculo cerebeloso inferior está asociada a trastorno de la respiración durante el sueño. En nuestra serie, muchos pacientes pudieron tener comprometido el pedúnculo cerebeloso inferior por el mismo tumor o por la manipulación lesional durante la exéresis del tumor.[9] En nuestra experiencia, el uso del neuronavegador, evita las complicaciones intraoperatorias, reduce el tiempo quirúrgico en cada cirugía y por lo tanto reduce también las listas de espera; además, el neuronavegador mejora el conocimiento anatómico del equipo de cirujanos. La utilización del neuronavegador permitió que escogiéramos con una certeza del 100% el lado de abordaje más seguro, lo que evitó la reconversión del lado de la craneotomía, así como evitó lesiones de los senos transversos, sigmoideos y de la prensa de Herófilo (confluencia de los senos sagital superior, recto y transversos).[10] El grado de precisión de la neuronavegación intraoperatoria mostró un margen de error menor de 1,5 milímetros, como ya lo hemos evidenciado en un estudio previo.[11] Esto se refiere a la exactitud en la localización de las estructuras anatómicas óseas antes de realizar la craniectomía (ejemplo: el tocar el inion "real del paciente" con un puntero de navegación, se correlacionó con la marcación del inion "digital en la pantalla" del sistema de neuronavegación (figura 4a). Una vez que se realiza la durotomía y se vacían las cisternas de la fosa posterior aumenta el grado de error en la precisión de la navegación,que en nuestra experiencia puede llegar a ser de hasta 7 milímetros, error significativo a la hora de trabajar con estructuras parenquimatosas y vasculares pequeñas y elocuentes. La

Figura 8. Panel a: Imagen tridimensional en la que la neuronavegación ha reconstruido los principales senos venosos intracraneales, el polígono de Willis y la voluminosa masa tumoral en la fosa posterior. **Panel b:** igual imagen a la anterior en la que se ha sustraído los estudios de angioresonancia, quedando solo el tumor. **Panel c:** igual imagen a la anterior en la que se ha sustraído el parénquima tumoral, evidenciándose los vasos intratumorales. **Panel d:** lagos venosos intratumorales que permiten predecir un sangrado intraoperatorio abundante, por lo que deberá indicarse embolización prequirúrgica.

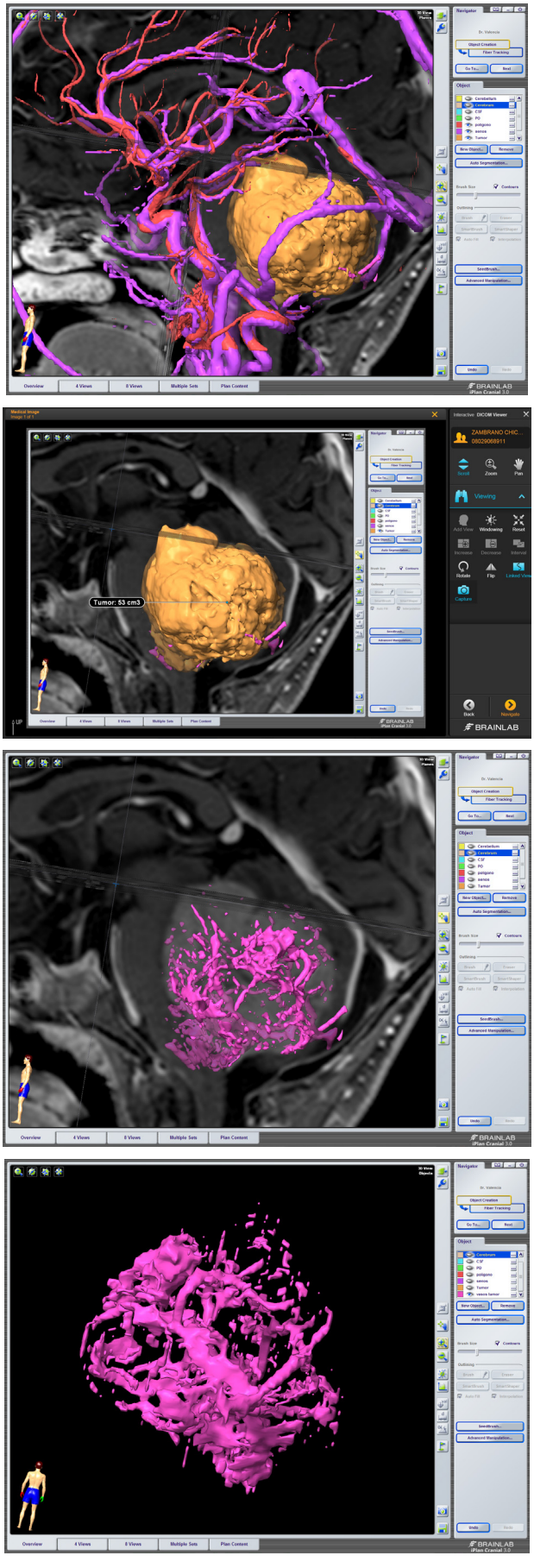

resección quirúrgica completa continua siendo la primera línea de tratamiento en los tumores de cerebelo en la edad pediátrica; en el caso de los tumores de bajo grado, aun cuando se realice una resección subtotal, existe una significante probabilidad de que el tumor permanezca estable o regresar espontáneamente.[12] De ahí la importancia de una comprensión lo más exacta posible de la anatomía patológica macroscópica individual en cada paciente, y de la planificación prequirúrgica mediante la utilización de la neuronavegación. Por otra parte, esta misma tecnología nos permitirá diferenciar con mayor exactitud entre aquellos tumores focales gliales de bajo grado - con mejor pronóstico postquirúrgico – y los tumores difusos de alto grado en los que la tasa de supervivencia trágicamente se encuentra cercana a cero, por lo que la cirugía no está indicada[13]; de ahí la indicación de realizar radioterapia a los pacientes 1, 7 y 17 de nuestra serie.

Conclusiones

El uso de la neuronavegación permite realizar una cirugía de precisión, reduce los riesgos asociados a la intervención y acorta los tiempos quirúrgicos. La navegación constituye una herramienta útil para aumentar la supervivencia en pacientes pediátricos oncológicos al facilitar el mayor porcentaje de resección tumoral. El meduloblastoma en nuestra serie es el tumor más frecuente y concuerda con las series publicadas por otros autores.

Declaración

Todos los autores declaran que este manuscrito ha sido enviado exclusivamente a la REVISTA ECUATORIANA DE NEUROLOGIA. Nos responsabilizamos por la autoría de todo el documento, habiendo participado en el concepto, el diseño, análisis e interpretación de los datos, escritura y revisión del manuscrito. Aprobamos la versión final que enviamos a la REVISTA ECUATORIANA DE NEUROLOGIA.

Referencias

1. Cano I, Enriquez N. Posterior fossa tumors in pediatric patients and their clinical, radiological and pathological correlation. Annals of Radiology Mex. 2010; 4: 185-205.
2. Fernandez de Sevilla M. et al. Postoperative brain tumors in the pediatric intensive care unit. An Pediatr (Barc). 2009; 70 (3): 282-286.

3. Valencia C, Bernal R, Calderon A, Vasquez C. Advances in the management of neurosurgical pathology in Ecuador. Ec Rev Neurol. 2013; 22: 109-113.
4. Kanberoglu B, Moore N, Frakes D, Karam L, et al. Neuronavigation using three-dimensional proton magnetic resonance spectroscopy data. Stereotact Funct Neurosurg 2014; 92: 306-314
5. Kockro RA, R Reisch, Serra L, et al. Image-Guided Neurosurgery with 3-Dimensional Imaging Multimodal Data on Stereoscopic Monitor. Neurosurgery 2013; 72: A78-A88.
6. Ferroli P, Tringali G, F. Acerbi 3-Dimensional Advance planning in neurosurgery. Neurosurgery 2013; 72: A54-A62.
7. Zhang J, Chen X, Zhao Y, et al. Impact of intraoperative magnetic resonance imaging and functional neuronavigation on surgical outcome in Patients With gliomas Involving language areas Neurosurg Rev. 2015; 38:. 319-30.
8. Dubey A, Sung WS, Shaya M, Patwardhan R, Willis B, Smith D, Nanda A. Complications of posterior cranial fossa surgery. An institutional experience of 500 Patients. Surg Neurol. 2009; 72: 369-75.
9. García-Conde M, Martin-Viota L, Febles-Garc ed P, Ravina-Cabrera J, López-cerebellar mutism Severe R. Almaraz after posterior fossa tumor resection. An Pediatr (Barc). 2007; 66: 75-9.
10. Lee A, Chen ML, Abeshaus S, Poliakov A, Ojemann JG. Posterior fossa tumors and their impact on sleep and ventilatory control: a clinical perspective. Respir Physiol Neurobiol. 2013; 189: 261-71.
11. Valencia C, Castro A, Calderon A, Escobar R, F Parra, Quispe J, V ásquez C. Utility of neuronavigation in surgical planning callosotomy. Neurosurgery (Astur). 7. August 2015 PMID: 26260206.
12. Bonfield CM, cerebellar astrocytoma Steinbok P. Pediatric: Childs Nerv Syst toreview. 2015; 31: 1677-85.
13. Green AL, Kieran MW. Brainstem gliomas Pediatric: new understanding leads to potential new treatments for two very different Curr Oncol Rep 2015 tumors. 17:436.

ARTÍCULO ESPECIAL

Demencia y Ley. El Papel Jurídico del Neurólogo

Oscar Andrés Del Brutto, LL.M.

Resumen

La demencia tiene varios efectos legales en el derecho ecuatoriano. Para que se produzcan estos efectos, la demencia tiene que ser judicialmente determinada. El juez determina que una persona es demente con la colaboración de un informe neurológico. Cuando el neurólogo realice su informe, debe tener en cuenta que el concepto legal de demencia se asemeja al concepto médico de demencia.

Palabras clave: Ley ecuatoriana. Demencia. Informe neurológico.

Abstract

Dementia has several legal effects under ecuadorian law. These effects are produced once dementia has been judicially established. The judge decides that a person suffers dementia based on a neurological report. When a neurologist elaborates such report, he has to take into account that legal concept of dementia resembles the medical concept of dementia.

Keywords: Ecuadorian Law. Dementia. Neurological Report

Rev. Ecuat. Neurol. Vol. 24, N° 1-3, 2015

Introducción

Con frecuencia se requiere el informe de un neurólogo dentro de un proceso judicial. El juicio de interdicción es un buen ejemplo. Según establece la ley ecuatoriana, el juez que esté conociendo un juicio de interdicción tiene el deber de "oír el dictamen de facultativos de su confianza, sobre la existencia y naturaleza de la demencia" para determinar si una persona es incapaz de administrar sus propios bienes (Código Civil [C.C.] art. 482). El juez consulta al facultativo, que en este caso es el neurólogo, y ordena que se apliquen los efectos legales de la demencia, que en este caso es privar de la libre administración de los bienes al demandado.

Lo mismo que en el juicio de interdicción, el informe de un neurólogo puede ser requerido en todos los juicios en los que sea necesario determinar la demencia de una persona. La multiplicidad de efectos legales de la demencia, hace que estos juicios se presenten con relativa frecuencia. Así, hay juicios por la prohibición de que los dementes adquieran la posesión de las cosas (C.C. art. 738); por la incapacidad de los dementes para ejercer tutelas o curadurías (C.C. art. 518); por la incapacidad de los dementes para celebrar testamento (C.C. art. 1043); por la indignidad de suceder al demente cuando no se solicitó que se le nombrara curador pudiendo y debiendo hacerlo (C.C. art. 1012); por la nulidad de los contratos en que interviene un demente (C.C. art. 1698); por la exoneración de la obligación de indemnizar si el que causa un delito o cuasidelito civil es demente (C.C. art. 2219); y, por la suspensión de la prescripción adquisitiva a favor de los dementes (C.C. art. 2409).[1]

¿Qué es exactamente lo que espera la ley ecuatoriana del neurólogo al que un juez le pide determinar la demencia de una persona? ¿Entiende la ley por demencia exactamente lo mismo que las ciencias neurológicas?

La Demencia en la Ley y en la Jurisprudencia Ecuatoriana

No hay en el Ecuador una definición legal de demencia. No hay ley, reglamento o resolución que establezca qué debe entenderse por demencia y quién debe ser considerado demente.

Los jueces ecuatorianos han tratado de llenar el vacío legal, pero sus definiciones son inconsistentes y vagas. La comparación de dos de estas definiciones servirá para probar el punto. En un caso, la Corte Suprema de Justicia[2] dijo que la demencia equivale a la "privación total del ejercicio de las facultades intelectuales" (Corte

[1] Debido a que la intención aquí es sólo ejemplificar, se mencionan únicamente los efectos de la demencia contemplados en el Código Civil. Otros cuerpos legales contienen otros efectos legales de la demencia. En el Ecuador un Presidente de la República fue destituido aplicando un artículo de la entonces vigente Constitución que decía que era impedimento para ejercer la Presidencia estar mentalmente incapacitado. Esta incapacidad mental se decidió sobre la base de que el Presidente se autodenominaba "loco".

[2] A partir de la vigencia de la Constitución de 2008, la anterior Corte Suprema de Justicia pasó a llamarse Corte Nacional de Justicia. Nos referiremos a la Corte Suprema de Justicia cuando las sentencias citadas sean anteriores a 2008, y a la Corte Nacional de Justicia cuando sean posteriores.

Facultad de Derecho, Política y Desarrollo.
Universidad Espíritu Santo - Guayaquil, Ecuador.

odelbruttoa@uees.edu.ec

Suprema de Justicia del Ecuador [C.S.J.] 4 de diciembre de 1889, Gaceta Judicial [G.J.] Serie II, No. 9); y, en otro caso, señaló que es demente "aquella persona adulta que adolece de un grave trastorno de la mente" (C.S.J. 29 de marzo de 1999, G.J. Serie XVI. No. 15). ¿Privación total de facultades intelectuales o grave trastorno de la mente? ¿Exactamente qué tan grave debe ser el trastorno?

Aunque las definiciones dadas por las cortes no ayudan a contestar a la pregunta sobre qué es la demencia, los casos resueltos por el más alto tribunal de justicia del Ecuador parecen dar ciertas luces al respecto.

En Cadena v. Jaramillo, la Corte Suprema de Justicia conoció un caso en el que una señora diagnosticada con "infantilismo hipofisario, acompañado de retraso mental entre moderado y grave" vendió un inmueble. La Corte anuló el contrato de venta por considerar que fue celebrado por una persona demente. La Corte se basó en un informe médico que concluía que la vendedora "No conserva recuerdos, no comprende la situación, han desaparecido las funciones intelectuales superiores como el análisis, síntesis, elaboración y organización de pensamientos" (C.S.J. 29 de marzo de 1999, G.J. Serie XVI. No. 15).

Por otro lado, en Romero v. Quinche, la misma Corte Suprema de Justicia sostuvo que el contrato de venta celebrado por una persona con retardo mental leve no era nulo. En el caso, la Corte consideró un informe médico que establecía que la contratante tenía "un déficit en la actividad de la inteligencia llevándole a tener conceptos simples y elementales" pero que ese déficit no era tan grave como para afectar las "funciones corticales superiores, entre ellas la memoria, el pensamiento, la orientación, la comprensión, el cálculo, la capacidad de aprendizaje, el lenguaje y el juicio" (C.S.J. 27 de enero de 2004. Registro Oficial 371, 6 de Julio del 2004).[3]

Más recientemente, en Fiallos v. Lituma, la Corte Nacional de Justicia resolvió un juicio de interdicción en el que declaró que una persona con Parkinson era demente y debía privársela de la administración de sus bienes. La Corte señaló que el Parkinson "no puede ser catalogado en sí mismo como una enfermedad mental", pero que en el caso "debido al grado de evolución de la enfermedad y a la existencia de elementos externos como la palidectomía correctora […] ´el déficit de las funciones intelectuales superiores ocasionado por estos trastornos, le limitan comprender la realidad, evaluar correctamente su situación presente y futura y por consiguiente manejar en forma conveniente su cuerpo y su patrimonio´" (Corte Nacional de Justicia [C.N.J.] 31 de octubre de 2006. Registro Oficial 563, 3 de Abril del 2009).

En estos tres casos se consultó el informe de un médico y, en estos tres casos, se concluyó que la demencia a la que se refiere la ley sólo se produce cuando las funciones intelectuales superiores se han deteriorado gravemente. Las cortes entendieron que había deterioro grave cuando la persona "no comprende la situación" o no puede "evaluar correctamente su situación", y que no hay deterioro grave cuando el déficit intelectual sólo consiste en hacer que la persona tenga "conceptos simples y elementales."

Un Concepto Legal de Demencia

De acuerdo con la Organización Mundial de la Salud, la demencia es un síndrome caracterizado por el deterioro de la función cognitiva más allá de lo que podría considerarse una consecuencia del envejecimiento normal. La demencia afecta a la memoria, el pensamiento, la orientación, la comprensión, el cálculo, la capacidad de aprendizaje, el lenguaje y el juicio. Este deterioro suele acompañarse con trastornos del control emocional, del comportamiento social o de la motivación. Este es el concepto médico de demencia.

Legalmente debe entenderse por demencia exactamente lo mismo. Esto es así, en primer lugar, porque la ley prescribe que "Las palabras técnicas de toda ciencia o arte se tomarán en el sentido que les den los que profesan la misma ciencia o arte" (C.C. art. 18). Como dice Pablo Rodríguez Grez, "La palabra demente no está definida legalmente. Por lo tanto, atendiendo al carácter técnico del término, debe ser interpretada conforme al sentido que de a este vocablo `los que profesan la misma ciencia y arte´" (Responsabilidad extracontractual, 2010). Siendo la demencia una condición médica, la definición que debe seguirse es la que dan los médicos.

En segundo lugar, debe usarse la definición médica para efectos legales porque es consistente con los fines para los cuales la ley establece la demencia. Tómese como ejemplo los dos principales efectos legales de la demencia: la nulidad de los contratos en los que interviene un demente y la exoneración de responsabilidad civil por el daño causado por un demente. En el primer caso, la demencia es causal de nulidad de contratos porque los dementes no pueden "formular juicios competentes acerca de sus propios intereses" (Cooter & Ullen, Derecho y Economía, 1998). En el segundo caso, la ley exonera de responsabilidad por delitos y cuasidelitos civiles al demente porque "carece de conciencia acerca de lo correcto o discernimiento respecto de los riesgos de la acción" (Barros, Tratado de la Responsabilidad Extracontractual, 2008).

[3]Además de estos tres casos pueden consultarse, en el mismo sentido, Mantilla v. Saldarriaga en donde la Corte Suprema de Justicia resolvió que una persona "no puede ser estimada como `demente o loco´, puesto que […] en modo alguno, se involucran trastornos profundos de la conciencia, del pensamiento, de la memoria, de la orientación y de las sensopercepciones" (C.S.J. 20 de febrero de 1981, G.J. Serie XIII. No. 11); o, Almeida v. Paz, donde la Corte Suprema de Justicia anuló un testamento por haber sido celebrado por quien se encontraba en estado de "semicoma", pues "la situación de deterioro orgánico de la fallecida era extremo en razón del agobio físico y mental que conlleva" (C.S.J. 30 de octubre de 1978. G.J. Serie XIII. No. 4).

Tomando la definición dada por la Organización Mundial de Salud, la persona con demencia es la que tiene deterioradas las funciones cognitivas tales como el cálculo, la comprensión y el juicio, que permiten valorar un acto para los propios intereses y anticipar los riesgos que supone para otros.

En tercer lugar, la definición de la Organización Mundial de la Salud es consistente con los fallos de las cortes ecuatorianas. Según vimos, las cortes ecuatorianas establecen que una persona es demente cuando el deterioro de sus capacidades cognitivas es tal que no puede entender su situación y, concretamente, cuando "han desaparecido las funciones intelectuales superiores como el análisis, síntesis, elaboración y organización de pensamientos" (C.S.J. 29 de marzo de 1999, G.J. Serie XVI. No. 15).

En definitiva, cuando la ley utiliza la palabra demencia, la utiliza en el mismo sentido que las ciencias médicas.

La Ebriedad Como Demencia en el Derecho

Las cortes ecuatorianas se han cuestionado sobre la posibilidad de equiparar al ebrio con el demente para declarar nulo un contrato celebrado por una persona en estado de ebriedad (C.S.J. 29 de marzo de 1999, G.J. Serie XVI, No. 15).

No existe disposición legal que expresamente declare nulo el contrato celebrado por un persona en estado de ebriedad. Sin embargo, existen buenas razones para equiparar legalmente la situación del ebrio a la situación del demente en la celebración de un contrato.

En primer lugar, los fundamentos para declarar la nulidad son los mismos. Según ha demostrado Paterson et al (Journal of Studies on Alcohol, Vol. 51, No. 2, 1990), la intoxicación por alcohol produce los mismos efectos que la demencia. Es decir, el alcohol interfiere con las funciones cognitivas superiores del mismo modo que cualquiera de las enfermedades que producen demencia, aunque, claro está, sólo transitoriamente. Dado que la ley declara nulo el contrato celebrado por el demente porque no está en posición de formular juicios competentes acerca de sus propios intereses, debe concluirse que lo mismo debería aplicar al ebrio.

En segundo lugar, debe anularse el contrato celebrado por el demente por una interpretación a contrario sensu del artículo 2218 del Código Civil. Según este artículo, el ebrio "es responsable del daño causado por su delito o cuasidelito." Si el legislador hubiese querido que la situación del ebrio no se equipare con la del demente en materia contractual, lo hubiese dicho expresamente como lo hizo en materia de delitos y cuasidelitos civiles.[4]

Se podría argumentar que existe una diferencia relevante entre el demente y el ebrio. Mientras el demente tiene una limitación en facultades cognitivas como consecuencia de una enfermedad, el ebrio limitó sus facultades cognitivas por intoxicarse con alcohol. En el primer caso no habría culpa, mientras que en el segundo sí. Este no es un buen argumento, puesto que lo que se busca con la nulidad del contrato no es castigar a una parte, sino evitar que un contrato ineficiente surta efectos.

Así, el contrato celebrado por una persona en estado de ebriedad debe anularse por haber sido celebrado por quien, como el demente, está limitado en el uso de sus facultades cognitivas superiores y no puede determinar lo que más conviene a sus propios intereses.

Conclusiones

Podemos concluir que, para fines legales, debe utilizarse la definición médica de demencia. Cuando el neurólogo sea consultado en un juicio de interdicción o en cualquier proceso judicial en que se le consulte sobre la demencia de una persona, debe utilizar la definición médica de demencia. El neurólogo debe prescindir de las definiciones dadas por las cortes, tanto porque son inconsistentes y vagas, como porque la ley manda a que se aplique la definición médica de demencia. Además, podemos concluir que, para el caso de la nulidad del contrato, el ebrio debe equipararse al demente.

[4]La razón por la cual no se equipara al ebrio con el demente en materia de delitos y cuasidelitos tiene una explicación en Aristóteles. Según Aristóteles, "el origen de la embriaguez, en efecto, estaba en ellos mismos, pues eran muy dueños de no emborracharse" (Ética a Nicómaco, versión 2010).

REPORTE DE CASO CLÍNICO

Tuberculous Encephalitis Associated With Basal Ganglia Lesions And Movement Disorders

Dr. Fernando Alarcón, Dr Miguel Cañizares

Resumen

Un número creciente de desórdenes autoinmunes que afectan predominantemente los ganglios basales, provocando trastornos del movimiento y síntomas psiquiátricos, han sido descritos. Reportamos el caso de un paciente de 26 años de edad, quien tres semanas después de iniciado el tratamiento para meningitis tuberculosa, presentó de manera aguda, hemicorea-balismo derecho y confusión. Una semana más tarde el paciente presentó hemiparkinsonismo izquierdo agudo. El líquido cefalorraquídeo mostró bandas oligoclonales y la IRM lesiones bilaterales en los ganglios basales en secuencias T1W y FLAIR. Conjuntamente con la terapia antituberculosa el paciente recibió levodopa y esteroides mostrando mejoría clínica. A nuestro conocimiento este es el primer reporte de encefalopatía tuberculosa asociada con compromiso de ganglios basales y trastornos del movimiento. Este caso sugiere la implicación de los ganglios basales a través de una patogenia inmunológicamente mediada.

Palabras clave: encefalitis tuberculosa, parkinsonismo, corea, lesión de ganglios basales, patogénesis

Abstract

An increasing number of autoimmune disorders with predominant involvement of the basal ganglia which result in movement disorders and psychiatric symptoms have been described. We report a 26 year old patient who, three weeks after initiation of treatment for tuberculous meningitis, presented with acute right hemichorea-ballism and confusion One week later the patient presented acute left hemiparkinsonism. The CSF showed oligoclonal bands. The MRI showed bilateral lesions in the basal ganglia in the T1W and FLAIR sequences. Antituberculous therapy with concomitant steroids and L dopa treatment ,resulted in clinical improvement .To our knowledge this is the first report of tuberculous encephalopathy associated with involvement of the basal ganglia and movement disorders.This case suggests involvement of the basal ganglia through an immune mediated pathogenesis.

Keywords: tuberculous encephalitis, parkinsonism, corea ,basal ganglia lesion, pathogenesis

Rev. Ecuat. Neurol. Vol. 24, N° 1-3, 2015

Background

There is circumstantial evidence that immune/hypersensitivity reaction mechanisms are involved in tuberculosis.[1-3] An immune-mediated causal association between pulmonary tuberculosis and demyelinating syndromes has been suggested.[1] The paradoxical response to antituberculosis treatment may be the result of an immune reaction or hypersensitivity caused by lysing of mycobacterium or related to treatment.[4,5] Over the past few years, it has been recognized that there are autoimmune or immune-mediated post-infectious disorders that predominantly or in isolation affect the basal ganglia and typically appear with neuropsychiatric and movement disorders.[6,7] We describe a 26-year-old male who, after receiving a three-week treatment for tuberculous meningitis, presents neuropsychiatric and movement disorders, with lesions in the basal ganglia.

Case Report

A 26-year-old male patient, with no prior medical history, was admitted to hospital two weeks after presenting an intermittent night-time fever, asthenia, headache, general discomfort and vomiting. On admission he has fever of 38.5 C, episodes of agitation, intense diaphoresis and left hemiparesis. The CSF exam showed a WBC count of 222, with 98% predominance of lymphocytes, 20 mg/dl of glucose and 98.5 mg/dl of proteins. Brain MRI with and without gadolinium was within normal limits. Chest CT and X-ray were normal. The Mantoux test and acid fast bacilli testing in CSF were positive. The patient was diagnosed tuberculous meningitis and treatment began with rifampicin, isoniazid, and pyrazinamide. Two weeks later the patient was without fever and ambulatory with 4/5 left hemiparesis. Serological testing for human immunodeficiency virus (HIV) and dengue infection

Neurology Department
Hospital Esugenio Espejo
Quito, Ecuador

Correspondence
Dr. Fernando Alarcón, Departamento de Neurología Hospital Eugenio Espejo. P.O. Box 17-07-8991. Quito, Ecuador.
Phones: (593-2) 222-1202 / (593-2) 250-3296
Fax: (593-2) 2505157
E mail: falarcn2000@hotmail.com, falarcon@hee.gov.ec

were negative. CSF culture was negative. Three weeks after antituberculosis treatment started, the patient presented acute right hemichorea-hemiballismus. On neurological examination, the patient was confused and, the following days, he had a disorder in his sleep-wake cycle, with cardiac arrhythmia and unstable blood pressure, with episodes of aggressiveness, psychosis, obsessive-compulsive disorder and emotional lability. CSF testing showed a WBC count of 130, 70% lymphocytes, 30 mg/dl glucose and 72 mg/dl proteins. Blood and urine tests were within normal limits. One week later, the patient presented with left hemiparkinsonism with rigidity, bradykinesia and intermittent resting tremor. T1W and FLAIR MRI images of the brain showed bilateral basal ganglia lesions (Figure1A). In the CSF testing positive oligoclonal bands were present. The EEG showed diffuse slow theta and delta activity. Treatment began with 1 gram/day of methylprednisolone for five days and afterwards 80 mg/day of prednisone, which was gradually suspended over four weeks. He had a score of 36 in the UPDRS motor assessment. We started treatment with levodopa-carbidopa until reaching 750 mg/day, leading to progressive improvement of his hemiparkinsonism. The patient can walk with assistance, although he remains inattentive and apathetic, with difficulties in terms of memory skills, calculation, reading and writing and with a limited understanding of simple verbal commands. The hemichorea improved significantly without any pharmacological treatment. Two months after being admitted to hospital, when the patient was stable, he obtained a score of 15 in the mini-mental state examination (MMSE). He was discharged was still taking L-dopa and anti-tuberculosis medication

In the ensuing months, he improved gradually and progressively, although he continued to be apathetic. The CSF checkup six months after starting treatment showed WBC count of 30, 49 mg/dl glucose, and 62.2 mg/dl proteins. After completing nine months of treatment, the CSF showed a WBC count of 20, 42 mg/dl glucose, and 45 mg/dl proteins. Twelve months after antituberculosis treatment, the patient presented mild right hemichorea, without any left motor impairment with a motor score of 18 on the UPDRS scale and CSF within normal limits. An MRI taken 18 months after starting antituberculosis treatment yielded T1 and T2W images showing central frontal atrophy and basal ganglia encephalomalacia (Figure1B). An assessment with neuropsychologist tests showed scores of 22/30 in the MMSE, 15/32 in the MMP, 13 for depression and 9 for anxiety. The EEG carried out at 9 and 12 months was within normal limits. The patient completed 12 months of antituberculosis treatment and 18 months of L-dopa. Six months after levodopa treatment, the patient was asymptomatic.

Discussion

Encephalitis associated with movement disorders due to basal ganglia involvement can be due to infection.[7] Encephalitis involving the basal ganglia includes autoimmune or immune-mediated clinical syndromes that predominantly or solely affect the basal ganglia and typically present with movement disorders and neuropsychiatric disease.[6] It has been suggested that there is an immune-mediated pathogenic association between pulmonary tuberculosis and white brain matter diseases.[1]

Autoimmune basal ganglia encephalitis is associated with movement disorders, sleep disturbance, dysautonomia and neuropsychiatric sequelae following an infectious prodrome.[7] It has been suggested that basal ganglia encephalitis may be autoimmune, because of its postinfectious onset, response to steroids, presence of oligoclonal bands in CSF and negative CSF testing for infectious agents.[7]

Our patient had severe hypersomnolence with disorders of the sleep-wake cycle and dysautonomia with labile average blood pressure and diaphoresis. In addition, he presented psychosis and obsessive-compulsive symptoms with emotional lability, hemichorea-ballismus and contralateral hemiparkinsonism. The MRI yielded symmetric basal ganglia hyperintensity on T2 and fluid attenuated inversion recovery sequences, which are the characteristic

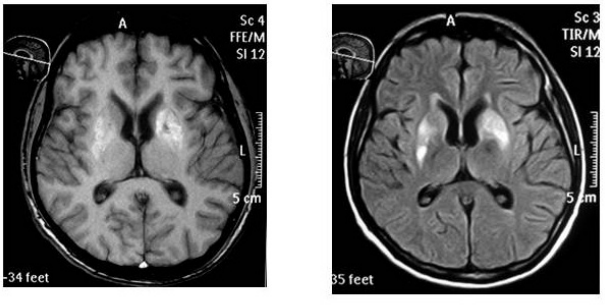

Figure 1A. T1W and FLAIR MR images in a 20-year-old patient with acute encephalopathy, right hemichorea and left hemiparkinsonism, show bilateral basal ganglia lesions, secondary to Tuberculous Encephalitis.

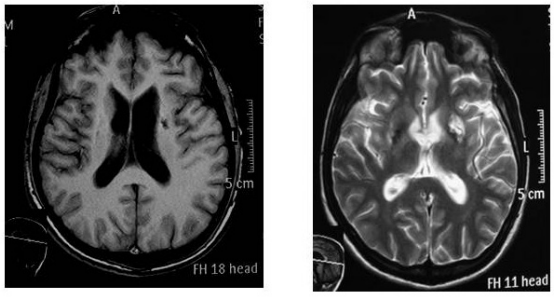

Figure 1B. T1 and T2W MR images 18 months after antituberculous treatment, show central frontal atrophy and basal ganglia encephalomalacia.

features of autoimmune basal ganglia encephalitis. The good response to therapy with methylprednisolone, postinfectious onset, selective damage to the basal ganglia, presence of neuropsychiatric and movement disorders, and spontaneous remission with partial recovery of cognitive functions, along with the MRI taken 18 months after anti tuberculosis treatment started showing bifrontal atrophy and atrophy of the basal ganglia, suggest that the present case could be similar to those reported as autoimmune basal ganglia.[7] However the presence of inflammatory CSF with positive mycobacterium tuberculosis, acute onset delayed after initial clinical improvement as a result of anti tuberculosis treatment, may. suggest that the pathogenesis of this case could be immune-mediated. In the present case, allergic or delayed hypersensitivity owing to mediated cellular immunity induced by the tuberculoprotein or lysis of the mycobacterium[1] could be the pathogenic mechanism that triggered the cerebral lesion.[1] A wide range of hypoxia/ischemia, infection toxin and antituberculosis drug-related factors of the infection may contribute to this pathological reaction in the brain.[2,4,5]

Conclusion

Our case suggests that there is a heterogeneous group of clinical pathological entities with multifactor pathogenic mechanisms that may manifest themselves after systemic tuberculosis or CNS infection.

Financial Disclosure/Conflict: No specific funding was allocated for the study. Laboratory, imaging examinations and drugs were paid for by the patients (or relatives) themselves or subsidized by the hospital budget. The authors declare that they have no conflicts of interest influencing design, data collection, analysis and report preparation. All authors had full access to data.

References

1. Lammie GA, Hewlett RH, Schoeman JF, Donald PR .Tuberculous encephalopathy: a reappraisal. Acta Neuropathol 2007;113:227-234.
2. Udani PM, Dastur DK. Tuberculous Encephalopathy with and without meningitis: Clinical Features and Pathological Correlations. J Neurol Sci 1970;10:541-561.
3. Kim H-J, Shim K-W, Lee M-K, Park M-S, Kim S-H, et al. Tuberculous Encephalopathy without Meningitis: Pathology and Brain MRI Findings. Eur Neurol 2011;65:156-159.
4. Alarcón F, Dueñas G, Cevallos N, Lees AJ. Movement disorders in 30 patients with tuberculous meningitis. Movement Disorders 2000;15:561-569.
5. Alarcón F, Maldonado JC, Rivera JW. Movement Disorders identified in patients with intracranial tuberculomas. Neurologia 2011;26:343-350.
6. Dale RC, Brillot F. Autoimmune Basal Ganglia Disorders. J Child Neurol 2012;27:1470-1481.
7. Mohammad SS, Ramanathan S, Brilot F, Dale RC. Autoantibody-Associated Movement Disorders. Neuropediatrics 2013;44:336-345.

REPORTE DE CASO CLÍNICO

Mielinólisis Extrapontina Secundaria a Hiponatremia por Crisis Adrenal

Sandra Jarrín, Nancy Cárdenas, Julia Sosa, Natalia Rubio, Omar Rendón, María Cecilia Massuh-Coello

Resumen

Introducción: La mielinólisis extrapontina es un proceso agudo inusual, incluido dentro de los síndromes desmielinizantes de etiología metabólica, que a diferencia de la mielinólisis central que afecta al puente, esta compromete otras áreas cerebrales con manifestaciones clínicas como distonía, catatonia, temblor postural, espasmos mioclónicos, signos parkinsonianos o disfunción piramidal.

Objetivo: Presentar hallazgos clínicos, electrolíticos, hormonales y neurorradiológicos, con énfasis en la inusual localización en nuestro paciente.

Conclusión: A diferencia de la mielinólisis pontina, la extrapontina es menos frecuente. El trismo que presentó el paciente es un signo inusual, el cual creemos no ha sido reportado en la literatura. El tratamiento es básicamente de soporte, con alto índice de mortalidad.

Palabras clave: mielinólisis extrapontina, trismo, síndrome de desmielinización osmótica, hiponatremia.

Abstract

Introduction: Extrapontine myelinolysis is an acute unusual process, included in demyelinating syndromes of metabolic etiology, which differentiate from central pontine myelinolysis, by affecting other brain areas with clinical manifestation such as dystonia, catatonia, postural tremor, myoclonic spasm, parkinsonism or pyramidal sings.

Objective: Present clinical, electrolytic, hormonal and neuroradiologic findings with emphasis in the unusual location of this disease.

Conclusion: Unlike central pontine myelinolysis, extrapontine has a lower incidence. Trismus, manifested in this patient is an unusual sign. The treatment is only supportive, with a high probability of mortality.

Keywords: Extrapontine myelinolysis, trismus, osmotic demyelination syndrome, hiponatremia.

Rev. Ecuat. Neurol. Vol. 24, N° 1-3, 2015

Introducción

En 1949 Adams y col reportaron alteraciones en el sistema nervioso central luego de realizar la autopsia de un paciente alcohólico con delirium tremens y cuadriplejía. Diez años después, con tres casos de características similares, la denominan "Mielinólisis Pontina Central," en base a las lesiones encontradas post mortem a nivel del puente cerebral.[1] Posteriormente, se agregan reportes que lo vinculan a correcciones electrolíticas agresivas, categorizándolo como un síndrome de desmielinización osmótica.[2]

El diagnóstico de esta entidad parte de las manifestaciones clínicas, las cuales varían, observándose en la fase inicial signos compatibles con el trastorno de base, generalmente de tipo electrolítico, mientras que en la fase final dependerá de la estructura que se encuentre afectada.[3] Los datos se corroboran con las lesiones observadas en imagenología. No se ha determinado aún tratamiento, mas que medidas de soporte.[4]

Caso Clínico

Paciente masculino de 7 años de edad admitido por emergencia que presenta cuadro clínico de 12 días de evolución, caracterizado por dolor abdominal difuso, pérdida de peso no cuantificado, hiporexia, vómitos y sintomatología asociada a deshidratación grave. Los padres manifiestan antecedente de hiperplasia suprarrenal congénita diagnosticada a las dos semanas de vida, la cual recibió tratamiento hasta hace dos años, suspendido por ellos.

Hospital de Niños Dr. Roberto Gilbert E.
Guayaquil, Ecuador.

Correspondencia
Sandra Jarrin, Servicio de Neurología
Hospital de Niños Dr. Roberto Gilbert Elizalde
Av. Roberto Gilbert y Nicasio Safadi, Guayaquil 090514
E-mail: jarrinsandra7@gmail.com

Ante la sospecha de una crisis adrenal, se solicitan estudios metabólicos respectivos. Se obtienen resultados correspondientes a una hiponatremia hiposmolar grave (Na 112; osmolaridad plasmática 248), hipoglicemia e hipocalcemia. Se plantea manejo dinámico con cristaloides y se inicia reposición de sodio de acuerdo a las fórmulas y protocolos establecidos por la Asociación Española de Nefrología y Endocrinología, consiguiendo un aumento de 8mEq en cuatro horas. También se administran corticoides por su patología de base. La tomografía al momento no reporta anormalidades de estructuras centrales.

En la evolución destaca una hiponatremia persistente que se corrige al cuarto día de ingreso. Es valorado por el Departamento de Endocrinología y se registran niveles de ACTH y 17 hidroxiprogesterona elevados, por lo cual se reinstaura tratamiento con glucocorticoides y mineralocorticoides y se confirma diagnóstico de ingreso, superando el cuadro de crisis adrenal.

Al séptimo día de ingreso llama la atención la posición hipertónica de extremidades superiores e inferiores y movimientos distónicos, acompañado de trismo, que progresa a incapacidad de masticación, deglución y lenguaje. Los exámenes complementarios revelan niveles normales de calcio iónico sérico, parathormona y vitamina D.

En revaloración del caso se solicita nuevo panel por endocrinología, encontrando la ACTH elevada a pesar de la normalización del cortisol, por lo que se solicita una RMN con imagen dinámica de silla turca para descartar trastorno hipofisiario, que reporta hiperintensidad de ganglios basales y núcleos caudados. En base a estos hallazgos se realiza el diagnóstico de mielinólisis extrapontina. Se establece un tratamiento sintomático con biperideno, clonazepam y levodopa.

Posterior el paciente ingresa a la Unidad de Terapia Intensiva por empeoramiento de su cuadro distónico e imposibilidad de alimentación por trismo, el cual fue tratado exitosamente con toxina botulínica. Se inicia infusión continua de benzodiacepinas hasta que su evolución permita disminuir dosis de medicación. A su egreso no presenta focalidades y su nivel cognitivo es normal.

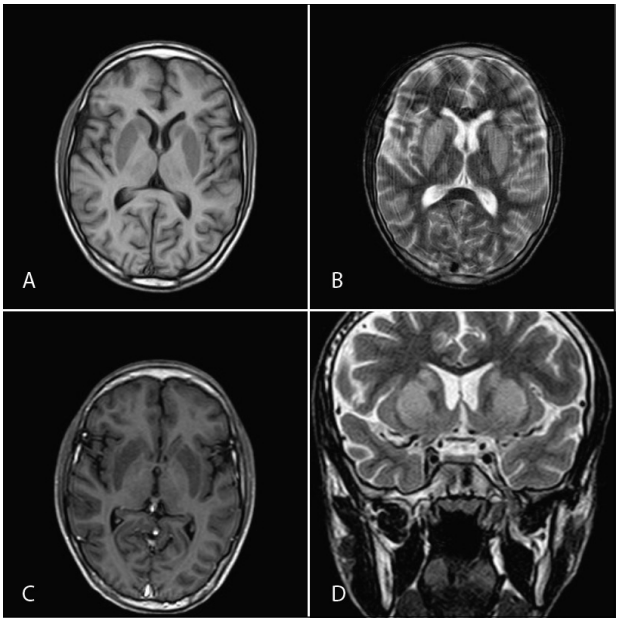

Figura 1. Resonancia magnética cerebral (A) Hipodensidad de ganglios en corte axial a nivel supratentorial en T1. (B) Hiperintensidad de ganglios basales en corte axial y (C) corte coronal en T2. (D) Imagen en T2 sin captación de contraste.

Discusión

El caso clínico presentado cumple los criterios necesarios para considerarlo un síndrome desmielinizante osmótico, cuya etiología más común es la corrección agresiva de la hiponatremia.[5] En nuestro paciente, la causa fue la hiperplasia suprarrenal perdedora de sal por supresión de medicamento.

La bibliografía contiene otros casos reportados en edad pediátrica en pacientes con quemaduras, síndrome nefrótico, leucemia, desnutrición, entre otros.[3]

Se ha propuesto que la fisiopatología de esta entidad parte de un estado hiposmolar, el cual tiende a inducir edema cerebral por el paso de agua desde el espacio extracelular al intracelular, lo cual se previene con la fuga desde el interior de la célula de iones y aminoácidos, osmolitos (Na, K, taurina, ácido glutámico) y solutos orgánicos (fosfocreatinina, mioinosiol, glutamina).[6]

Con la rápida corrección de la hiponatremia se produce una elevación de la osmolaridad plasmática, siendo el medio extracelular hipertónico con respecto al intracelular, con la consiguiente deshidratación del tejido cerebral, condición responsable de la mielinolísis.[7]

Existe una teoría que basa su hipótesis en la apoptosis, la cual que ocurre en estados de normonatremia, hipokalemia e hipofosfatemia.[8]

Conclusión

Debido a que la mielinólisis extrapontina es una entidad rara, sus manifestaciones clínicas continúan siendo un tema de estudio. Entre las más comunes podemos mencionar la distonía, catatonia, temblor postural, espasmos mioclónicos, signos parkinsonianos o disfunción piramidal, secundaria a las diferentes áreas comprometidas.[9] Sin embargo, nuestro paciente debutó con trismo, signo que no ha sido frecuentemente reportado en la literatura.

De acuerdo a lo publicado, la percepción de esta condición es de una alta mortalidad,[9,10] es por ello que no existe tratamiento específico, solo medidas de soporte.[11]

Se ha utilizado en otros casos reportados, como régimen terapéutico, esteroides, inmunoglobulina intravenosa y hormona liberadora de tirotropina, con buenos resultados, pero de difícil interpretación por el escaso número de casos.[9]

Referencias

1. Moscote L, Alcala C, Castellar S, Batero D, Suarez M. Mielinolisis hiperosmolar. Conceptos actuales. Revista Universidad de Santander. 2010 Julio.
2. Haspolat S, Duman O, Senol U, Yegin O. Extrapontine myelinolisis in Children: Report case. Journal Child Neurology. 2004, Nov; 19 (11): 913:5
3. Mastrangelo S, Arlotta A, Cefalo MG, Maurizi P, Cianfoni A, R Riccardi. Mielinolisis pontina y extrapontina después de la corrección rápida de hiponatremia. 2009.Neuropediatria; 2009 jun; 40 (3), 144-7.
4. Seok J, Youn J, Chung EJ, Lee WY. Sequential observation of movements disorders and brain images in the case of central pontine myelinolisis and extrapontine myelinolsis. Epub 2006 Oct; 12(7); 462-4.
5. Dewan R, Rai R, Praveen G. Correction of Hyponatremia. Wichita Falls Medicine Magazine 2003; 8:13-15.
6. Verbalis JG, Gullans SR. Hyponatremia cause large sustained reductions in brain content of multiple organic osmolytes. Brain Res 1991; 567:274-82
7. Ropper AH, Samuels MA. Editores: Adams and Victors. The Acquired Metabolic Disorders of the Nervous System. Principles of Neurology. Ninth edition. Boston: McGraw-Hill Companies, Inc: 2009
8. DeLuca GC, Nagy ZS, Esiri MM, Davey P. Evidence for a role for apoptosis in central pontine myelinolysis, Acta Neuropathol 2002; 103: 590-8
9. Martin RJ. Central pontine and extrapontine myelinolysis: the osmotic demyelination syndromes. Neurol Neurosurg Psychiatry 2004;75:22-8
10. Rocha A y col. Central pontine and extrapontine myelinolisis: report of case with tragic outcome. Journal de Pediatria Brasil. 2006, 82:157-70
11. Menger H, Jorg J. Outcome of central pontine and extrapontine myelinolysis. J Neurol 1999;246:700–5.

COMUNICACIÓN BREVE

Síndrome de Weber, Etiología Infrecuente y Resolución Espontánea

Juan Paúl Montalvo Herdoíza,[1] Paola Susana Montalvo Perero,[2] Diana Victoria Moreira Vera.[1]

Resumen

El Síndrome de Weber es una patología mesencefálica, caracterizada por la parálisis del tercer par craneal asociado a hemiparesia contralateral por daño del pedúnculo cerebral debido a múltiples etiologías.

Presentamos el caso de un paciente de 40 años de edad, sin antecedentes de diabetes mellitus ni hipertensión arterial que acude a consulta por diplopía súbita y hemiparesia izquierda. Las imágenes de resonancia magnética demostraron un angioma en el mesencéfalo. Su relevancia recae en la infrecuente etiología del síndrome y a su resolución espontánea.

Palabras clave: Síndrome de Weber, lesión mesencefálica, parálisis del tercer par, tallo cerebral, hemiparesia contralateral, diplopía.

Abstract

Weber's syndrome is characterized by a third nerve palsy associated with contralateral hemiparesis because of a damage to the cerebral peduncle, due to multiple etiologies.

We report the case of a 40 years old man with no history of diabetes mellitus or hypertension who suddenly presented with diplopia and left hemiparesis. The MRI scan showed an angioma in the midbrain. Its relevance lies in the rare etiology of this syndrome and its spontaneous resolution.

Keywords: Weber's syndrome, midbrain injury, third nerve palsy, brainstem, contralateral hemiparesis, diplopia.

Rev. Ecuat. Neurol. Vol. 24, N° 1-3, 2015

Introducción

El Síndrome de Weber, descrito por el médico inglés Sir Herman David Weber en 1863, es uno de los síndromes vasculares mesencefálicos[1,2] determinado por la afectación ipsilateral del fascículo del III par craneal asociado a hemiparesia contralateral por lesión en la vía corticoespinal y corticobulbar del pedúnculo cerebral.

La hemorragia en el mesencéfalo, espontánea y aislada es poco usual, presentando una incidencia de 0,5 al 1% de todas las hemorragias intracraneales primarias espontáneas.[3]

En cuanto a sus causas, éstas pueden ir desde infartos del mesencéfalo que afectan al pedúnculo cerebral y los fascículos del III par, hasta aneurismas y otros fenómenos compresivos como hematomas extradurales y neoplasias intracraneales.

Caso Clínico

Varón de 40 años sin antecedentes patológicos de importancia. No DM ni HTA, que presenta de forma súbita diplopía y hemiparesia izquierda.

La exploración neurológica muestra afectación del III par craneal derecho en forma parcial (paresia del recto superior, recto inferior, recto interno y elevador del párpado superior), y hemiparesia izquierda braquio crural 3/5.

Las funciones cognitivas superiores estaban conservadas. Los reflejos miotáticos en miembro superior e inferior izquierdo ligeramente aumentados asimétricos con respecto al lado derecho, el reflejo cutáneo plantar en flexión bilateralmente. Las características clínicas eran compatibles con el Síndrome de Weber.

Una TAC simple de cerebro fue normal. La RMI angiología no mostró imágenes anormales en el mesencéfalo ni en T1, T2, ni en FLAIR.

Sin embargo posterior a la administración de contraste paramagnético, se observa imagen hiperintensa alargada de aproximadamente 2 a 3 mm en pie de pedúnculo derecho.

Discusión

Los síndromes vasculares mesencefálicos como el síndrome de Weber, de Benedikt, de Claude, de Nothnagel, entre otros, son eventos clínicos sumamente infrecuentes, siendo sus manifestaciones principales neuro-oftalmológicas asociadas a malformaciones vasculares del tallo cerebral que remiten, por lo general, espontáneamente.

[1]Universidad Técnica de Manabí.
Centro Médico de Neurociencias Montalvo.

Correspondencia
vmontal@gmail.com

Figura 1: Imágenes clínicas del paciente. Evaluación del tercer par craneal, y hemiparesia contralateral izquierda.

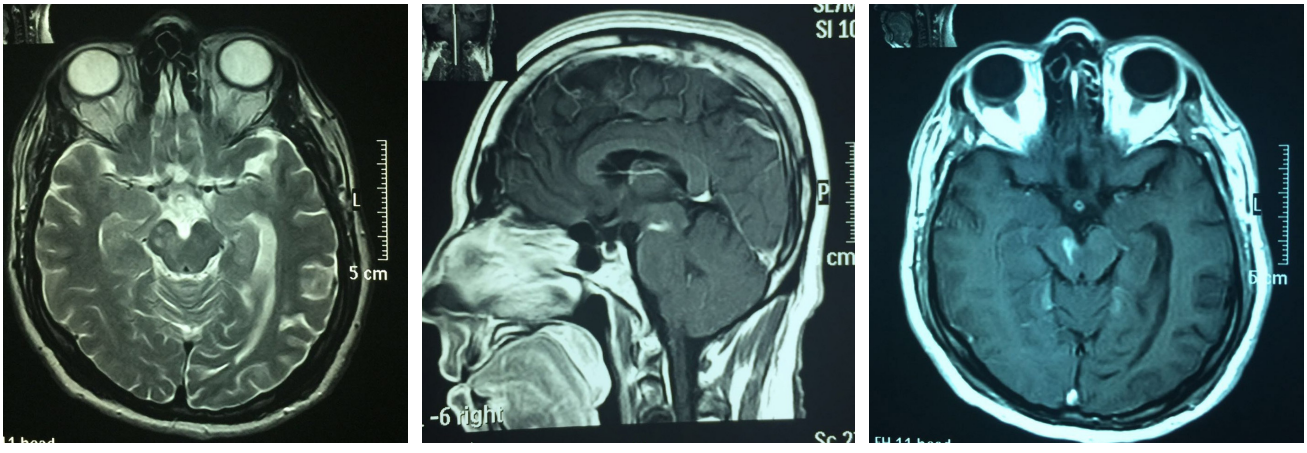

Figura 2: Imágenes de Resonancia Magnética de Cerebro con contraste paramagnético. Lesión hiperintensa de 2-3 mm en pie del pedúnculo derecho

En el síndrome de Weber, la lesión se localiza en la región ventral mesencefálica, afectando los fascículos del tercer par provocando una lesión ipsilateral del oculomotor común que puede incluir midriasis si se afecta el núcleo de Edinger-Westphal, además de presentar signos de hemiparesia contralateral.

En el presente caso resaltamos esta patología por su inusual frecuencia y por su resolución sin tratamiento médico farmacológico.

Referencias

1. Palacio, M., Nuñez, T., Montiel, K., Ferrer, Y. F., & Parra, M. (2012). Síndrome de Weber hemorrágico: a propósito de un caso. Revista Latinoamericana de Hipertensión, 45-47.
2. Montalvo J. Neurociencias, Bases anatomofisiológicas. Segunda edición 2008.
3. Acosta Sánchez, C., Rodríguez, W., & Preinfalk, G. (2003). Síndrome de Weber secundario a astrocitoma pilocítico. Neuroeje, 19-22.
4. Ibarra-de la Torre, A., Aguilar-López, R., García-Benítez, C., & Silva-Morales, F. (2007). Parálisis del nervio oculomotor secundaria a hemorragia primaria aguda en el mesencéfalo. Archivos de Neurociencias, 254-257.
5. Moreno-Izco, F., Ruibal, M., & Escalantea-Boleas, M. (2007). Infarto talámo-mesencefálico inusual: correlaciones clínico radiológicas. Revista de Neurología, 604-606.

CASO CLÍNICO INVITADO

Razonamiento Clínico: Mujer de 63 Años de Edad Presenta Trastornos del Habla, Trastornos del Lenguaje y Debilidad del Lado Derecho

Valeria Santibáñez-Briones, MD[1]; Rocío C García-Santibáñez, MD[2]

Resumen

Se presenta un caso de una mujer de 63 años con problemas del habla, dificultad para comunicarse y debilidad del lado derecho de una semana de duración. Se revisa su historia, su examen físico y se realiza un análisis paso a paso del diagnóstico diferencial con las pruebas necesarias para llegar al diagnostico final y tratamiento.

Palabras clave: diagnóstico diferencial, neurología, análisis.

Abstract

A case of a 63-year-old woman with one week history of speech and language abnormalities as well as right-sided weakness is presented. The history and physical examination are reviewed and a stepwise approach to the differential diagnosis is made to reach the final diagnosis and treatment.

Keywords: differential diagnosis, neurology, analysis

Rev. Ecuat. Neurol. Vol. 24, N° 1-3, 2015

Primera Parte

Una mujer diestra de 63 años, acude a la sala de emergencia por presentar problemas del habla, dificultad para comunicarse y debilidad del lado derecho. La paciente reporta que los síntomas empezaron una semana atrás agravándose en los dos últimos días. Sus antecedentes patológicos personales incluyen diabetes, hipertensión e hipercolesterolemia junto con depresión y deterioro cognitivo que atribuye al fallecimiento de su esposo el año anterior. Niega cualquier cambio de personalidad, infecciones recientes, pérdida de peso, viajes o inmunizaciones recientes. La paciente reporta que todos sus exámenes de escaneo de malignidad están al día y han sido negativos al momento.

El examen físico general, incluyendo signos vitales, resultó sin novedades. Durante el examen neurológico se evaluó una paciente orientada en espacio y persona mas no en tiempo. Se evidenció además, dificultad para nombrar objetos y para obedecer órdenes complejas; signos de compromiso de memoria logrando registrar 3 objetos sin poder recordarlos a los 5 minutos y problemas de atención. El habla de la paciente era disártrica durante todo el examen neurológico. Se observó, así mismo, asimetría facial inferior y hemianopsia homónima derecha. El resto de pares craneales estaban normales. A la extensión de miembros superiores se evidenció pronación del brazo derecho y se notó debilidad del brazo y pierna derechos especialmente a nivel del tríceps, extensores de la muñeca, iliopsoas y bíceps femoral con un puntaje de 4/5. La examinación de reflejos y sensibilidad demostró hiperreflexia derecha con respuesta plantar extensora y diminución de sensación al dolor a nivel de brazo y piernas derechos. La coordinación se encontraba intacta y la marcha parética favoreciendo el lado izquierdo.

Preguntas a considerar

¿Cual es el diagnóstico diferencial de este caso dada la información proporcionada?

¿Qué exámenes ordenaría a continuación?

Segunda Parte

La historia clínica y el examen neurológico de esta paciente son consistentes con una lesión del tracto corticoespinal izquierdo, tracto espinotalámico izquierdo, radiaciones ópticas izquierdas y de los centros de lenguaje. Los problemas de memoria, atención, y orientación observados en la paciente corresponden a compromiso de lóbulos frontales y temporales y pueden ser atribuidos al deterioro cognitivo diagnosticado previamente, a pseudodemencia de depresión o, incluso, al problema actual.

El diagnóstico diferencial incluye lesiones vasculares cerebrales (infarto o hemorragia cerebral), enfermedades desmielinizantes (esclerosis múltiple o encefalomielitis desmielinizante diseminada aguda), neoplasia y encefalopatía autoinmune o paraneoplásica .

[1]Medico Residente -Medicina Interna, Mount Sinai St. Luke's/West Hospital, New York, USA
[2]Departamento de Neurología, Emory University School of Medicine, Atlanta, USA

Correspondencia:
Valeria Santibáñez-Briones, MD
vale.santibanez@gmail.com

Los exámenes de laboratorio iniciales incluyendo hemograma completo, panel metabólico, vitamina B12, acido fólico y hormona tiroidea se encontraron dentro de limites normales. El perfil lipídico y la hemoglobina glicosilada estaban levemente elevados. La velocidad de eritrosedimentación se encontraba elevada a 48 mm/hr. La tomografía cerebral sin contraste mostró una hipodensidad en el centro semioval izquierdo, así como también hipodensidades a nivel de la cápsula interna derecha y tálamo derecho (Figura 1).

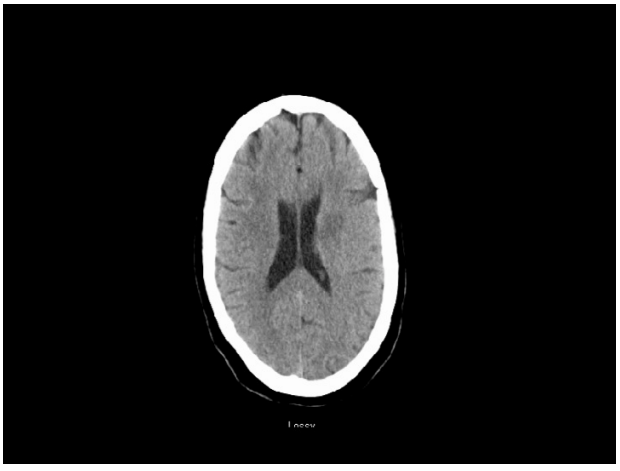

Figura 1. Tomografía cerebral

La resonancia magnética cerebral contrastada mostró áreas de hiperintensidad T2 en la sustancia blanca a nivel bilateral. Muchas de estas hiperintensidades se encontraban perpendiculares a los ventrículos laterales e involucraban el cuerpo calloso. Se observaron, además, lesiones hiperintensas más pequeñas en el tálamo izquierdo, el brazo posterior de la cápsula interna izquierda y el núcleo lenticular derecho. Estas lesiones hiperintensas se realzaron con el contraste. Cabe recalcar que no hubo restricción de difusión ni efecto de masa en las imágenes. (Figura 2).

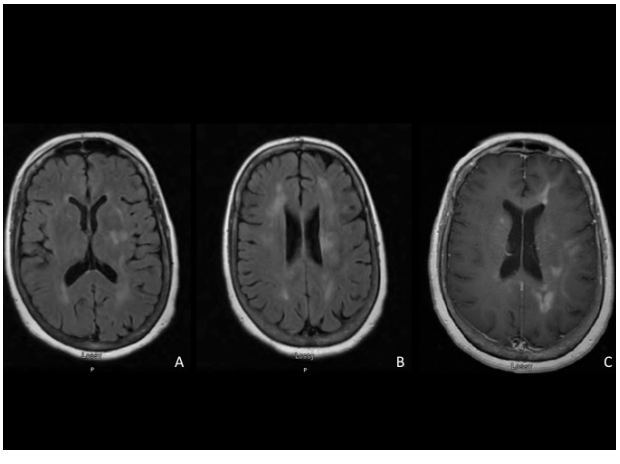

Figura 2. Resonancia magnética contrastada de cerebro. A y B. Axial T2 FLAIR. C. Axial T1 contrastada.

Preguntas a considerar

¿Con esta nueva información, cómo se reduce el diagnóstico diferencial?

A estas alturas, ¿consideraría tratar empíricamente a la paciente u obtendría más pruebas?

Tercera Parte

La falta de restricción de difusión, la multiplicidad de las lesiones y el realce por contraste hace que una lesión vascular sea menos probable. Aun están en consideración la posibilidad de una enfermedad desmielinizante o una encefalopatía autoinmune o paraneoplásica.

Los familiares de la paciente acudieron al hospital al día siguiente y se logró obtener más información con respecto a la historia clínica de la misma. Ellos reportaron que la paciente ha experimentado cambios de personalidad en los últimos 2 a 3 meses, que se encontraba más retraída de lo usual y que rara vez salía de casa.

Se realizó una punción lumbar que mostró un contaje de 51 glóbulos blancos (87% linfocitos), 2 glóbulos rojos, glucosa de 78 mg/dl y proteína de 59 mg/dl. El cultivo bacteriano, citología y citometría de flujo fueron negativos. Las reacciones en cadena de polimerasa (PCR) virales incluyendo HSV, EBV, CMV, VZV fueron negativas. Las bandas oligoclonales se encontraban aún pendientes.

Se le administró a la paciente un curso de un gramo de metilprednisolona intravenosa diario por 5 días. Al segundo día, la hemiparesia y afasia mostraron mejoría; sin embargo, a partir del tercero ambos signos volvieron a empeorar acompañándose, ahora, de debilidad 3/5. Se reordenó una resonancia magnética y un electroencefalograma adicional.

La segunda resonancia magnética cerebral mostró progresión de las lesiones hiperintensas en T2 afectando ahora la sustancia blanca con predominio izquierdo; el cuerpo calloso, la cápsula interna izquierda, la cápsula externa izquierda, los ganglios basales bilaterales y el lóbulo temporal izquierdo (Figura 3). El realce por contras-

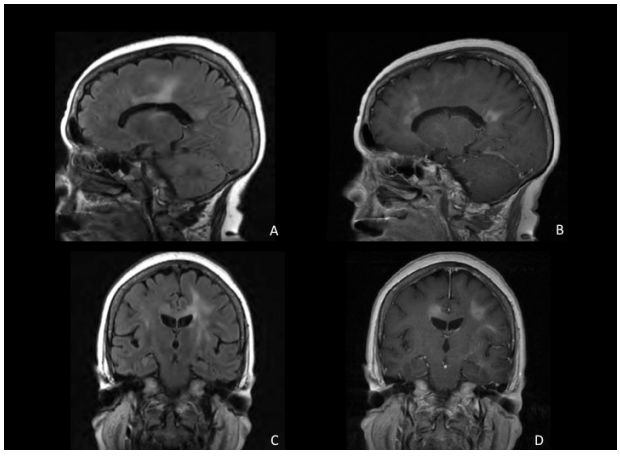

Figura 3. Resonancia magnética contrastada de cerebro. A. Sagital T2 FLAIR. B. Sagital T1 contrastada. C. Coronal T2 FLAIR. D. Coronal T1 contrastada

te se vio reducido en comparación a la resonancia magnética inicial. El electroencefalograma mostró puntas onda frecuentes en el hemisferio izquierdo, por lo que se inició levetiracetam intravenoso. Las bandas oligoclonales y los paneles autoinmunes y paraneoplásticos fueron negativos.

El mejoramiento inicial luego de los esteroides seguido de empeoramiento clínico y radiológico generaron la sospecha de una malignidad como el linfoma.

Se realizó tomografía contrastada de tórax, abdomen y pelvis que regresó negativa. Se consultó a neurocirugía para la realización de una biopsia esterotáctica la cual demostró un análisis histopatológico de linfoma difuso de células B grandes, positivo para CD20 y MUM1 (ambos marcadores de linaje B) y negativo para CD3, CD10 y EBER1 (RNA nuclear del virus Epstein Bar). Debido al patrón de infiltración se otorgó el diagnóstico de linfomatosis cerebral. Posteriormente, la paciente fue iniciada en quimioterapia. La afasia mejoró significativamente pero su hemiparesia persistió. La paciente fue luego transferida a un centro de rehabilitación física como parte de su tratamiento.

Discusión

El linfoma primario del sistema nervioso central (SNC) es una variante inusual extranodal del linfoma no-Hodgkin limitado específicamente al SNC, sin evidencia de enfermedad sistemica.[1-2] Corresponde al 3-4% de las neoplasias cerebrales y su incidencia es de 0-5 casos por 100.000 habitantes por año.[1,3] La edad promedio al momento del diagnóstico es de 60 años1 en caso de pacientes inmunocompetentes y de 30-40 años en pacientes inmunocomprometidos.[2] La distribución por genero es equitativa en pacientes inmunocompetentes con una relación hombre: mujer de 1.2:1.[2] Según la Organización Mundial de la Salud, el 90-95% de los linfomas primarios del sistema nervioso central (LPSNC) se originan de linfocitos B y son del tipo difuso de células grandes.[2]

La presentación de LPSNC puede ser insidiosa con síntomas generalizados de dolor de cabeza, confusión, letargo en un 33%, cambios de personalidad o disfunción cognitiva progresiva en un 43%; o puede darse como déficits neurológicos focales en un 70% de los pacientes[2] con signos lateralizantes como hemiparesia, afasia y alteraciones de la sensación.[1-2] La presencia de síntomas B es poco común. La lesión es solitaria en el 60% de los pacientes y suele presentarse como lesión única supratentorial en pacientes inmunocompetentes, mientras que en inmunodeprimidos se manifiesta como lesiones difusas.[2,4,5] En el 60% de los casos, las lesiones de LPSNC se localizan a nivel de las áreas periventriculares involucrando el tálamo, ganglios basales y cuerpo calloso. Los lóbulos frontales están afectados en un 20% seguidos de los lóbulos parietales en un 18%.[2] El diagnóstico definitivo se realiza por medio de biopsia cerebral o vitroretinal con una histopatología que revela marcadores de linaje de células B (C20, CD19, CD22, CD79a), marcadores de centros germinales (Bcl-6, IRF4/MUM1) y raramente CD10 (10%).[1,3] El diagnóstico se confirma una vez que se haya demostrado por imágenes que la enfermedad esta limitada al SNC. El tratamiento incluye quimioterapia y radioterapia solas o en combinación.[3] No hay suficiente evidencia para recomendar la resección quirúrgica agresiva ya que no se ha demostrado prolongación de la supervivencia posterior a la misma. El tratamiento comúnmente utilizado es quimioterapia que incluya altas dosis de metotrexate y radiación cerebral global, los cuales han incrementado las tasas de supervivencia en los últimos 20 años.[1,2] Esta última oscila entre 10-20 meses.[2]

La linfomatosis cerebral (LC) es una variante rara del linfoma primario del sistema nervioso central que se manifiesta como una infiltración difusa sin evidencia de una masa. Se manifiesta usualmente como demencia rápidamente progresiva con alteraciones e inestabilidad de la marcha, como mencionado en reportes de casos.[4,5,6] Las alteraciones del habla y personalidad, y compromiso de pares craneales, exhibidas en esta paciente, también han sido descritas.[5,6] En las imágenes, como resonancia magnética, se observan hiperintensidades T2 difusas con realce variable al contraste, sin producir efecto de masa.[5,7] Los cambios difusos suelen localizarse a nivel de la sustancia blanca y suelen ser bilaterales comprometiendo lóbulos frontal, ganglios basales, tallo y tálamo.[5,6] La LC puede simular una enfermedad desmielinizante dada la distribución de las lesiones y la respuesta parcial a esteroides.[5] Esta inespecificidad clínica e imagenológica es una de las razones por las cuales esta patología es de difícil diagnóstico. La respuesta inicial a corticosteroides, que puede incluso mantenerse durante varios días, puede también confundir el diagnóstico final al catalogar a la LC como otra entidad.[5] Estudios sugieren que un PET-FDG con detección de hipermetabolismo subcortical puede ser un hallazgo importante que diferencie a esta entidad de una demencia vascular.[4,5] El pronóstico de la LC es bajo con respecto al linfoma cerebral clásico y la supervivencia luego del diagnóstico es de aproximadamente 6 meses,[6] viéndose limitada muchas veces por las devastadas consecuencias asociadas a la clínica de la enfermedad.[1,6]

Es importante concluir señalando la dificultad diagnóstica relacionada a la linfomatosis cerebral debido a sus similitudes con una variedad de condiciones clínicas como los son la demencia vascular o la encefalitis autoinmune. La LC, por lo tanto, debe ser considerada como parte del diagnóstico diferencial en estos casos, en especial si existe demencia progresiva y compromiso asociado de estructuras como los ganglios basales y el tálamo.[4,5]

Referencias

1. Patrick LB, Mobile NA. Advances in Primary Central Nervous System Lymphoma. Curr Oncol Rep. 2015 Dec;17(12):60.
2. Bhagavathi S, Wilson JD. Primary central nervous system lymphoma. Arch Pathol Lab Med 2008; 132:1830.
3. Schlegel U. Primary CNS lymphoma. Therapeutic advances in neurological disorders 2009;2:93-104.
4. Lewerenz J, Ding X, Matschke J. et al. Dementia and Leukoencephalopathy due to lymphomatosis cerebri. BMJ Case Rep. 2009.
5. Pandit L, Chickabasaviah Y, Raghothaman A, Mustafa S, Vasudevan A. Lymphomatosis cerebri--a rare cause of Leukoencephalopathy. Journal of the neurological sciences 2010;293:122-124.
6. Kitai R, Hashimoto N, Yamate K, et al. Lymphomatosis cerebri: clinical characteristics, neuroimaging, and pathological findings. Brain tumor pathology 2012;29:47-53.
7. Raz E, Tinelli E, Antonelli M, et al. MRI findings in lymphomatosis cerebri: description of a case and revision of the literature. Journal of neuroimaging : official journal of the American Society of Neuroimaging 2011;21:e183-186.