Tomografía Computarizada Craneal en la intoxicación por Metanol

Dr. Amadeo Muntané Sánchez,[1] Dr. Carlos Valencia Calderón,[1]
Dra. Ma Luisa Moro Esteban,[2] Dra. Ana Calderón Valdivieso[3]

1 Hospital Universitario de Bellvitge.
2 Centre Assistència Primaria "Les Corts", Barcelona.
3 Sardomus, Barcelona.

Resumen
Presentamos el reporte de dos pacientes que ingirieron metanol y sufrieron una afectación cerebral que se evidenció en el TC craneal, como imágenes hipodensas en los núcleos de la base y en la sustancia blanca compatibles con fenómenos de necrosis.

Abstract
We report two cases of patients who ingested methanol and suffered a cerebral affectation demonstrated in the cranial CT as hypodensities in the putaminal nucleus and cerebral white matter, compatible with necrosis.

Introducción
El metanol (CH3-OH), también llamado alcohol metílico, es una sustancia altamente tóxica. Su uso es muy amplio ya que se utiliza en la fabricación de pinturas, barnices, disolventes, plásticos, material fotográfico, anticongelantes, productos de limpieza del hogar y como aditivo de la gasolina.

Aunque se han descrito intoxicaciones por vía cutánea o inhalatoria, la mayoría de los casos son por ingestión. Actualmente, la intoxicación por metanol suele ser de carácter voluntario, por ingestión accidental en el caso de bebidas alcohólicas adulteradas, como sustituto del etanol en alcohólicos crónicos o con fines suicidas.1

Presentamos dos casos de intoxicación por metanol poniendo de relieve los hallazgos radiológicos por tomografía computarizada (TC).

Caso 1
Paciente mujer de 41 años con antecedentes de síndrome depresivo y hábito enólico, en tratamiento con disulfiram, fue llevada a urgencias del hospital tras ingesta de un producto de limpieza. La analítica mostró una acidosis metabólica por lo que se inició perfusión de bicarbonato. Posteriormente, unas 10 horas más tarde desde la ingestión del producto, la paciente sufrió una importante disminución del nivel de conciencia por lo que se procedió a la intubación orotraqueal y ventilación mecánica. Aparecieron crisis tónico- lónicas generalizadas y se inició tratamiento con fenitoina y ácido valproico.

Las determinaciones de tóxicos en sangre fueron negativos para anfetaminas, benzodiacepinas, cannabinoides, cocaína, metadona y opiáceos. Sin embargo los niveles de metanol fueron positivos, detectándose una tasa de 2g/l. Ante el diagnóstico de intoxicación por metanol se inició tratamiento con perfusión endovenosa de etanol realizándose además hemodiálisis urgente. Se practicó TC craneal que puso de manifiesto la presencia de una hemorragia subaracnoidea que se asociaba a lesiones hipodensas en ambas regiones ganglionares basales que correspondían a necrosis de ambos núcleos putaminales con pequeña sufusión hemática en el lado izquierdo. Además se advertía hipodensidad de la sustancia blanca en ambos hemisferios cerebrales con predominio occipito-parietal y afectación cortical en esta localización. Estos hallazgos eran compatibles con necrosis difusa (figura 1).

La paciente evolucionó neurológicamente a midriasis bilateral arreactiva, sin reflejo ciliar, corneal, oculocefálicos, oculovestibulares, tusígeno ni nauseoso. También se evidenció ausencia de reflejos osteotendinosos. El test de apnea y de atropina fueron clínicamente compatibles con muerte encefálica, lo cual fue confirmado mediante registro de EEG.

Caso 2
Paciente de 48 años que acudió a urgencias del hospital por haber ingerido metanol desde hacía 36 horas

con fines suicidas. El examen neurológico mostraba disminución del nivel de conciencia, midriasis arreactiva y flexión de las extremidades como respuesta al dolor. Se le practicó una analítica que puso de manifiesto una acidosis metabólica y una insuficiencia renal con hiperpotasemia e hiponatremia. La TC craneal evidenció una hipodensidad conspicua en las regiones ganglionares basales y en las fibras en U de la sustancia blanca de ambos hemisferios cerebrales, así como en los fascículos de las cápsulas externas principalmente. También se observó afectación subcortical. El diagnóstico que se efectuó fue de fenómenos de necrosis por encefalopatía tóxica (figura 2). Posteriormente el paciente entró en coma profundo y finalmente muerte encefálica.

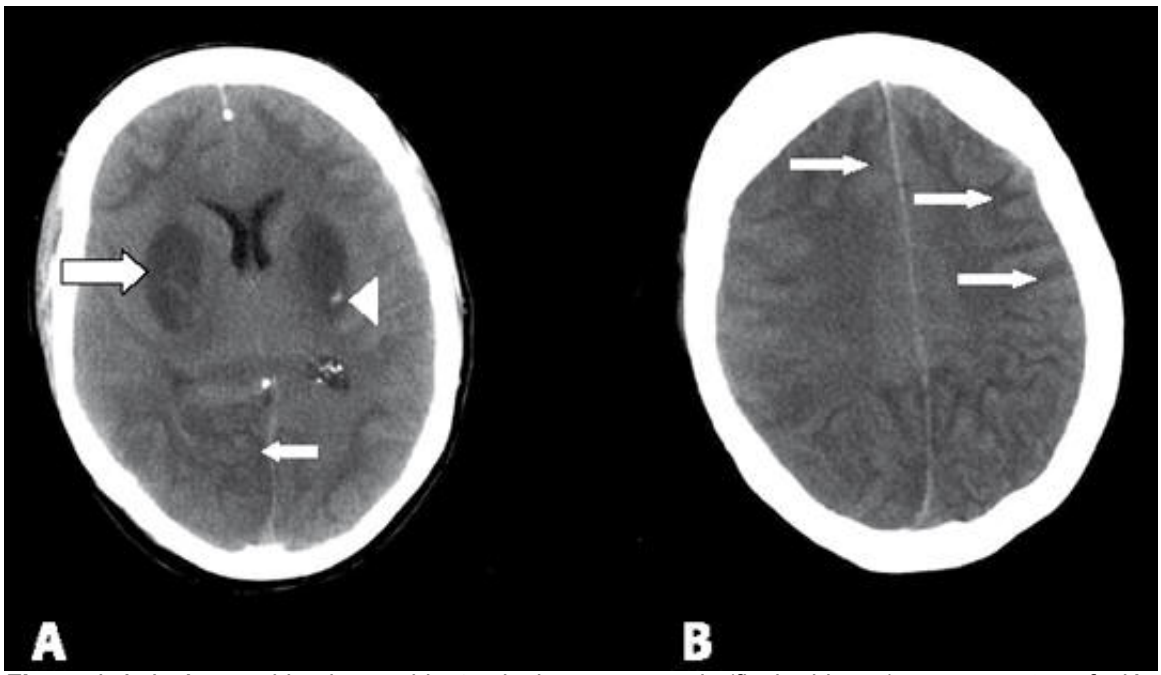

Figura 1: A. Imágenes hipodensas biputaminales por necrosis (flecha blanca) con pequeña sufusión hemática izquierda (cabeza de flecha blanca). Es visible lesión del córtex occipital (flecha blanca pequeña) B. Afectación de la sustancia blanca que también es visible en A (flechas blancas finas).

Comentarios

El metanol es un alcohol que se metaboliza en el hígado por la acción del enzima alcohol deshidrogenasa. Los productos de degradación como el formaldehído y el ácido fórmico son realmente las moléculas que producen la toxicidad, principalmente el ácido fórmico que da lugar a una acidosis metabólica produciendo inhibición de la actividad de la citocromo oxidasa en la mitocondria dando lugar a hipoxia tisular tóxica.2 El órgano más sensible a la intoxicación es el cerebro y más concretamente la vía visual. Las manifestaciones clínicas aparecen entre las 12 a 24 horas desde su ingestión, dado que es el tiempo aproximado que tarda el metanol en metabolizarse y producir los elementos tóxicos.1 En general se consideran tóxicas las concentraciones superiores a 0.2 g/L y las superiores a 0.9 g/L son potencialmente letales.3 Los síntomas clínicos dependen de la dosis de metanol, la velocidad de incorporación y la vía de entrada. Los más frecuentes son cefalea, vértigo, náuseas, dolor abdominal, visión borrosa, disminución de agudeza visual, fotofobia, diplopia, escotomas y disminución de conciencia.3

La TC craneal habitualmente muestra necrosis putaminal bilateral con o sin fenómenos hemorrágicos, necrosis difusa de la sustancia blanca y hemorragia subaracnoidea. La administración de contraste puede producir un realce intenso de los ganglios basales, una captación en forma anular e incluso ausencia de captación.4, 5 Aunque la afectación bilateral de los ganglios basales es un hallazgo característico de la intoxicación por metanol, es infrecuente observarlo en la práctica médica.5 También se ha descrito la necrosis del cuerpo calloso6 y fenómenos hemorrágicos en el parénquima cerebral.7, 8

En los estudios por resonancia magnética se identifican las lesiones necróticas las cuales muestran una restricción de la difusión al realizar estudios mediante este tipo de secuencia, observándose alta señal en las regiones putaminales, sustancia blanca subcortical y en hemisferios cerebelosos.9-11 Se ha visualizado incluso afectación bilateral de los nervios ópticos por el efecto mielinoclástico del ácido fórmico, que da lugar a hiperseñal en forma de anillos irregulares en la secuencia STIR.12

Bibliografía

1. Alcalá Pedrajas J. N. Intoxicación por metanol. An. Med. Interna (Madrid) 2002; 19 (9): 494-495.

2. Hantson P.E. Acute methanol intoxication: physiopathology, prognosis and treatment. Bull Mem Acad R

Med Belg. 2006; 161(6): 425-436.

3. Varona Peinador M., Sanz Prieto J.C., García Cuevas M., Gutierrez Macías A., Aguirre Herrero J., Ugalde García F., Martínez Ortíz de Zárate M. Intoxicación mortal por metanol. Emergencias 1999; 11: 315-319.

4. Sefidbakht S., Rasekhi A.R., Kamali K., Borhani Haghighi A., Salooti A., Meshksar A., Abbasi H. R., Moghadami M., Nabavizadeh S. A. Methanol poisoning: acute MR and CT findings in nine patients. Neuroradiology 2007; 49 (5): 427-435.

5. Almansori M, Ahmed SN. CT findings in methanol intoxication. CMAJ. 2007; 176(5): 620.

6. Keles GT, Orguc S, Toprak B, Ozaslan S, Sakarya M. Methanol poisoning with necrosis corpus callosum. Clin Toxicol (Phila). 2007; 45 (3):307-8.

7. Sebe A, Satar S, Uzun B, Topal M, Yesilagac H, Avci A. Intracranial hemorrhage associated with methanol intoxication. Mt Sinai J Med. 2006; 73(8):1120-2.

8. Askar A, Al-Suwaida A. Methanol intoxication with brain hemorrhage: catastrophic outcome of late presentation. Saudi J Kidney Dis Transpl. 2007; 18(1):117-22.

9. Bessell-Browne R, Bynevelt M. Two cases of methanol poisoning: CT and MRI features. Australas Radiol. 2007; 51(2):175-8.

10. Takao H, Doi I, Watanabe T. Serial diffusion-weighted magnetic resonance imaging in methanol intoxication. J Comput Assist Tomogr. 2006; 30(5):742-4.

11. Blanco M, Casado R, Vazquez F, Pumar JM. CT and MR imaging findings in methanol intoxication.AJNR Am J Neuroradiol. 2006; 27 (2): 452-4.

12. Nagasawa H, Wada M, Koyama S, Kawanami T, Kurita K, Kato T. A case of methanol intoxication with optic neuropathy visualized on STIR sequence of MR images. Rinsho Shinkeigaku. 2005; 45 (7): 527-30.