Síndrome de Deleción del Brazo Corto del Cromosoma 18 (18p) por Traslocación Balanceada 6p/18p Materna asociada a Holoprosencefalia Alobar

Dr. Harry Pachajoa, Dr. Wilmar Saldarriaga, Dra. Msc Carolina Isaza

Escuela de Medicina
Universidad del Valle
Cali, Colombia

Resumen
Presentamos un caso de holoprosencefalia alobar y cebocefalia en una niña recién nacida asociado a deleción del brazo corto del cromosoma 18, producto de una translocación balanceada 6p/18p de origen materno.

Palabras claves: Síndrome por delección del brazo corto del cromosoma 18, Síndrome (18p-), Holoprosencefalia alobar.

Abstract
We present a case of alobar holoprosencephaly and cebocephaly in a newborn girl associated to a short arm deletion chromosome 18, as a result of a maternal balanced traslocation 6p/18p.

Key words: Short arm deletion chromosome 18, (18p-) Syndrome, Alobar holoprosencephaly.

Introducción
El síndrome por deleción del brazo corto del cromosoma 18 (18p-) fue inicialmente descrito por Grouchy en 1963. Es un síndrome poco frecuente, presenta una alta variabilidad fenotípica, lo que hace difícil su diagnóstico clínico; sin embargo, entre las características clínicas más frecuentemente observadas se incluyen retardo mental, retardo en el crecimiento, malformaciones craneofaciales –incluyen orejas grandes, microcefalia y cuello corto– y se han reportado casos asociados a holoprosencefalia.

Nosotros reportamos un paciente con deleción del brazo corto del cromosoma 18, producido por una translocación balanceada 6p/18p materna.

Reporte de caso
Se trata de una recién nacida, hija de madre de 17 años, primigestante, con ecografías prenatales en el primer, segundo y tercer trimestre. Las dos primeras no mostraron alteración y la tercera evidenció asimetría del sistema ventricular. El parto fue atendido hospitalariamente.

Al nacimiento presentó: Apgar de 8 y 9 al primer y quinto minutos, la placenta, cordón y vasos no mostraron alteración, Ballard para 38 semanas, peso: 2,200 g (p=5), talla: 47 cm (p=10), perímetro cefálico: 28 cm (p=5), distancia entre los cantos internos: 15 mm (p<3), entre los cantos externos: 58 mm (p=3-25).

Al examen físico presentaba suturas fusionadas, fontanela anterior y posterior menores de 1 cm, paladar óseo plano, micrognatia, fosa nasal única, cebocefalia, sinofris, pectum excavatun, hipotelorismo ocular y cara redonda (fotos 1 y 2).

Foto 1: Se destaca la micrognatia, la sinofris y la cebocefalia.

Foto 2: Nótese el pectum excavatun y el cuello corto.

Características		Monosomía Parcial 18p (%)	Nuestra paciente
General	Bajo peso al nacer	50	Presente
	Baja estatura	100	Presente
	Retardo mental	80-100	Desconocido
Craneofacial	Microcefalia	30	Presente
	Holoproscencefalia	10-20	Presente
	Blefaroptosis	35	Presente
	Microftalmia	Desconocido	Ausente
	Cara plana	Mayor a 70	Presente
	Hipertelorismo	Mayor a 40	Ausente
	Pliegue epicantico	30-40	Ausente
Boca	Filtrum largo	Desconocido	Presente
	Microstomia	Desconocido	Presente
	Dentición anormal	50	Desconocido
Orejas	Implantación baja	Desconocido	Presente
	Largas, displásicas	Mayor a 70	Presente
Genitourinario	Hipoplasia renal	Desconocido	Ausente
	Hipogenitalismo	50-60	Ausente
Otros	Cardiopatía	Menor a 10	Ausente
	Deficiciencia IgA	10-20	Desconocido
	Cebocefalia	Desconocido	Presente

Tabla 1: Características fenotípicas reportadas en el síndrome por deleción del brazo corto del cromosoma 18 y los hallazgos en nuestro paciente. Datos modificados de la referencia 5.

Estudios paraclínicos: Tomografía axial computarizada (TAC) simple de cerebro mostró ventrículo único, tálamo fusionado, sin evidencia de estructuras en línea media, por lo que se concluyó en holoprosencefalia

alobar (foto 3). El ecocardiograma y la ecografía renal fueron normales.

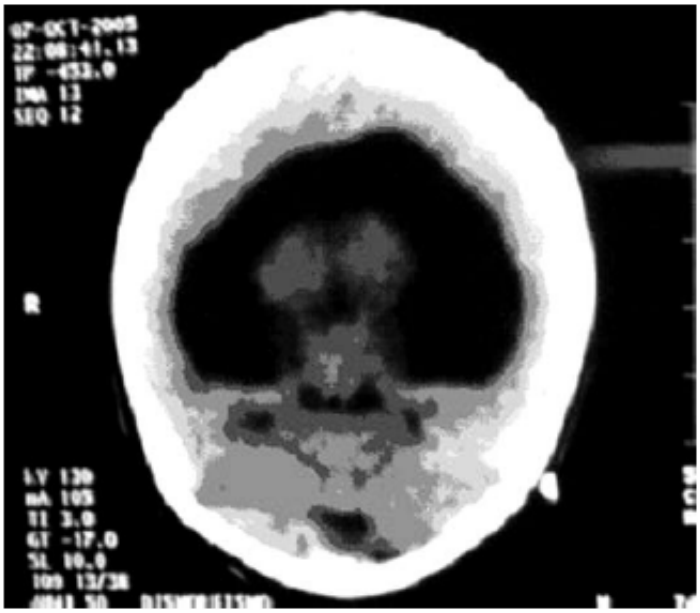

Foto 3: TAC cerebral simple que evidencia la holoprosencefalia.

Hallazgos citogenéticos: 46, XX, del 18p (foto 4). En el cariotipo de la madre se encontró 46, XX, t (6p, 18p) (18pter→18p11.2:6p24→6pter), der. 18 (foto 5). Se valora la madre sin encontrarse malformaciones visibles.

Discusión

Cerca de 120 casos se han reportado con el síndrome por deleción del brazo corto del cromosoma 18, y en el 85% de los casos se han originado en una deleción de novo y, en menor frecuencia, de origen familiar.1, 3 En el caso reportado, el recién nacido presenta una deleción 18p11,2 el cual se consideró de origen materno, por encontrarse en la madre una translocación balanceada 6p/18p, siendo este un hallazgo reportado con poca frecuencia.4

Las características clínicas encontradas en nuestro caso son similares, a las descritas por otros autores (tabla 1), aunque se encontraron hallazgos menos frecuentes como la holoprosencefalia alobar y la presencia de fosa nasal única.5 Las características clínicas o la gravedad del cuadro clínico no están relacionadas con la extensión de la deleción del brazo corto del cromosoma 18 como lo ha demostrado Hadedank.6 La relación entre mujeres y hombres es de 3 a 2, y se han reportado características de baja frecuencia como la disgenesia gonadal, trastornos menstruales y de fertilidad.7

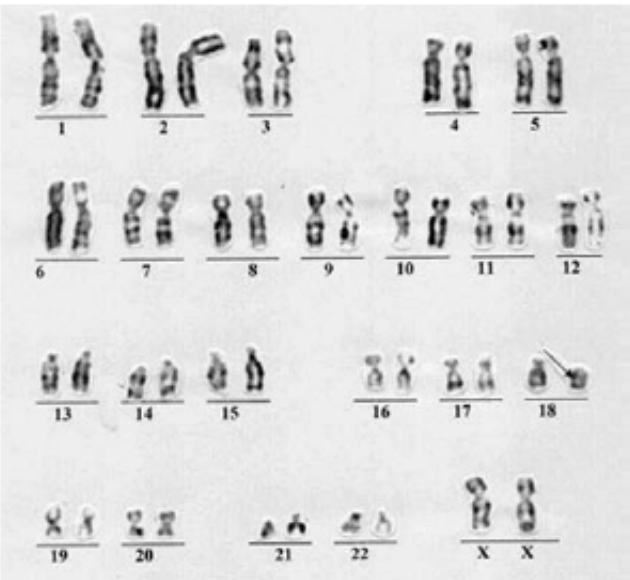

Foto 4: Cariotipo de la paciente.

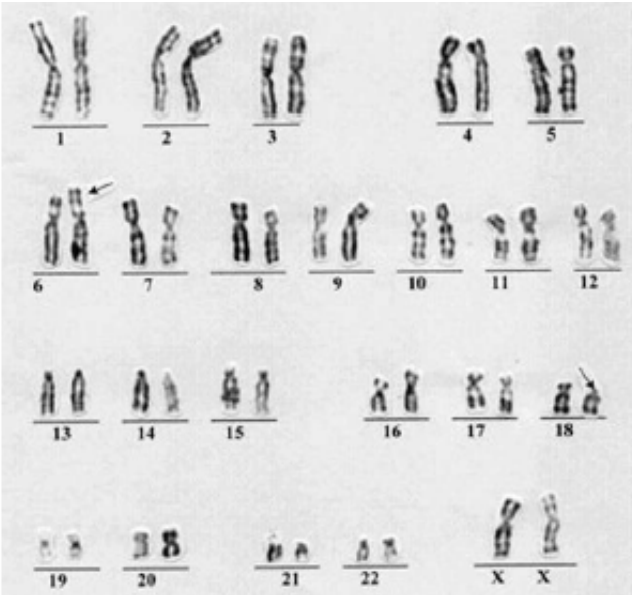

Foto 5: Cariotipo de la madre.

El diagnóstico se realiza mediante métodos citogenéticos como cariotipo y la Hibridación Fluorescente In Situ (FISH). Se ha reportado diagnóstico prenatal de este síndrome por amniocentesis, y el incremento de la translucencia nucal en este síndrome.1, 8 La consejería genética para los padres debe hacerse por un equipo especializado en dichas alteraciones cromosómicas para la estimación de riesgo de recurrencia y, en especial, para los casos que se presentan por translocaciones.

Bibliografía

1. Gorlin, J. J.; Cohen, M. M., Jr.; Hennekam R. C. (eds.) Chrosomal Syndromes: Common and/or Well-now Syndromes.In: Syndromes of the Head and Neck. 4th ed. New York: Oxford Univ. Press 2001. p. 55- 6.

2. Wang J-CC, Nemana L, Kou SY, Habibian R, Hajianpour MJ. 1997. Molecular cytogenetic characterization of 18; 21 whole arm translocation associated with monosomy 18p. Am J Med Genet 71: 463–466.

3. Tsukahara M, Imaizumi K, Fujita K, Tateishi H, Uchida M. Familial Del(18p) Syndrome. Am J Med Gen 2001; 99: 67-69.

4. Schaub RL, Reveles XT, Baillargeon J, Leach RJ, Cody JD. Molecular characterization of 18p deletions: Evidence for a breakpoint cluster Genet Med 2002:4(1):15–19.

5. Zumel RM, Dranaude MT, Delicado A, Diaz de Bustamante A, de Torres ML, Lopez-Pajares I. The 18p-syndrome. Ann Génét 1989: 32: 160-163.

6. Hadedank M, Trost-Brinkhues G: Monosomy 18p- and pure 18p- in a family with translocation (7, 18). J Med Genet 1983; 20: 377-379.

7. Telvi L, Bernheim A, Ion A, Fouquet F, Le Bouc Y, Chaussain JL. Gonadal dysgenesis in del(18p) syndrome. Am J Med Genet 1995; 57: 598-600.

8. Kim YM, Cho EH, Kim JM, Lee MH1, Park SY, Ryu HM. Del(18p) syndrome with increased nuchal translucency in prenatal diagnosis. Prenat Diagn 2004; 24: 161–164