REPORTE DE CASO CLÍNICO

Encefalomielitis Aguda Diseminada: Reporte de un Caso con Afectación Selectiva de Tallo Cerebral

Norge Santiesteban, Regla Merayo, Reynaldo Mustelier, Zoilo León, Zurina Lestayo

Resumen

Introducción: La Encefalomielitis Aguda Diseminada (EMAD) es un trastorno neurológico autoinmune de la sustancia blanca del sistema nervioso central. Esta afección puede manifestarse de manera espontánea o secundaria a infecciones o a vacunación. La mayoría de las veces evoluciona de manera monofásica con manifestaciones clínicas inespecíficas, por lo que la sospecha diagnóstica es fundamental. **Objetivo**: Presentar un caso clínico de presentación infrecuente con afectación selectiva del tallo cerebral. Se exponen la forma clínica de presentación, los hallazgos neurorradiológicos y el tratamiento realizado a un paciente femenino de 28 años de edad, portadora de EAD. **Conclusión**: La EMAD es una patología poco frecuente, que puede tener un curso mortal. El diagnóstico definitivo se realiza a través de RMN y el tratamiento más efectivo pareciera ser los corticoides, aunque un porcentaje de pacientes evoluciona espontáneamente a la mejoría.

Palabras clave: Encefalomielitis aguda diseminada. Encefalomielitis postinfecciosa. Desmielinización. Autoinmunidad. Enfermedad de la sustancia blanca. Mielina

Summary

Introduction: Acute Disseminated Encephalomyelitis (ADEM) is an autoimmune demyelinating disease of the central nervous system´s white matter; it usually has a monophasic course with an idiopathic cause or following infection or immunization processes. **Objective**: This article has the purpose to present a clinical case with selective involvement of brainstem. We describe a 28 year old woman who developed ADEM. Her clinical presentation, neuroradiological findings and treatment are reported. **Conclusions**: ADEM is an infrequent disease which can be fatal. MRI findings confirm the diagnosis and steroid therapy appears to be the most effective treatment, although the disease may spontaneously improve.

Key words: Acute disseminated encephalomyelitis. Postinfectious encephalomyelitis. Demyelinization. Autoimmunity. White matter disorder. Myelin

Rev. Ecuat. Neurol. Vol. 22, N° 1-3, 2013

Introducción

La encefalomielitis aguda diseminada (EMAD) corresponde a un trastorno desmielinizante agudo que afecta al sistema nervioso central (SNC). Esta patología, descrita por Lucas en el siglo 18, se caracteriza por síntomas y signos neurológicos difusos asociados a lesiones multifocales con signos de desmielinización en las neuroimágenes. Puede manifestarse de manera espontánea o secundaria a infecciones virales, bacterianas o a vacunación, y se asocia con una morbimortalidad significativa.[1]

La aparición de complicaciones neurológicas después de infecciones virales fue descrita por primera vez en 1724. En 1935, Rivers y Schwentker reprodujeron los hallazgos patológicos de la encefalomielitis asociada a la vacuna contra la rabia, inyectando a monos tejido cerebral normal de conejos, esta fue la primera descripción en un modelo animal de la encefalomielitis alérgica o autoinmune.[2]

Su actual identificación y reconocimiento han sido posibles gracias al advenimiento de la resonancia magnética cerebral (RMN) debido a su alta sensibilidad en la detección de anormalidades en la sustancia blanca a nivel supratentorial e infratentorial; no sólo para el estudio de la EMAD, sino también, para todas las enfermedades de la sustancia blanca en general.[3-5]

La presentación clínica de la EMAD puede ser muy variada; sin embargo, clásicamente se describe como una enfermedad monofásica, la cual empieza típicamente en un rango de 2 días a 4 semanas posterior a la exposición de un antígeno.[6] Puede presentarse una fase prodrómica de fiebre, cefalea, malestar general y vómitos; los cuales, a su vez, pueden estar seguidos de diferentes manifestaciones neurológicas,[7] entre estas las más comunes son signos piramidales, hemiparesia, alteración de la conciencia y ataxia cerebelar. También pueden presentarse parálisis de pares craneales, meningismo, convulsiones, afección de médula espinal, pérdida de la visión, afasia, síndromes extrapiramidales y hemiparestesia.[8]

Se describe el caso de una paciente de sexo femenino, portadora de EMAD y se exponen la forma clínica de presentación, los hallazgos neurorradiológicos y el tratamiento recibido.

Instituto de Neurología y Neurocirugía.
Ciudad Habana, Cuba.

Correspondencia:
Dra. Norge de Jesús Santiesteban Velázquez
Grupo de Enfermedades Neuromusculares.
Instituto de Neurología y Neurocirugía. Ciudad Habana.
E-mail: norgesantiesteban@inn.sld.cu

Caso clínico

Paciente de sexo femenino, de 28 años de edad, sana, con antecedente previo de infección viral respiratoria de 5 días de duración, 17 días antes del inicio de los síntomas. El cuadro se desarrolló en 10 días aproximadamente; las alteraciones iniciales presentadas fueron cefalea occipital intensa irradiándose posteriormente a todo el cráneo, vómito, marcha atáxica, diplopía, hipo, disfagia y disfonía por lo que acudió a nuestro Servicio de Urgencia. Al examen físico, la paciente se encontró afebril, con desorientación temporo-espacial. Presentó nistagmus horizontal y vertical, paresia del VI par craneal, incluidos los movimientos oculares conjugados y midriasis bilateral con reflejos fotomotores perezosos. Se evidenció, así mismo, dismetría braquiocrural, temblor fino de extremidades superiores, Babinski bilateral e hiperreflexia osteotendinosa, siendo la respuesta de menor intensidad en el hemicuerpo derecho. La sensibilidad se mostró alterada, encontrándose al examen físico alteraciones de todas las modalidades de la sensibilidad predominando en el lado derecho. Además, la paciente presentó marcha atáxica.

Al examen de fondo de ojo ambas papilas se encontraron pálidas, planas, de bordes netos. Se solicitó una resonancia magnética cerebral, de columna cervical y dorsolumbar para confirmar el compromiso neurológico. La resonancia magnética reveló una lesión extensa, hiperintensa en T2 y FLAIR, que ocupó casi la totalidad de bulbo y parte de la protuberancia (figuras 1 y 2), no se encontró alteraciones en los estudios de columna cervical y dorsolumbar.

Las figuras 3 y 4 corresponden a una Resonancia Magnética Cerebral realizada 3 meses después.

El análisis del líquido cefalorraquídeo (LCR) mostró: 15 células (60 % mononucleares), con un contenido de glucosa normal, 129 mg/dl de proteínas sin la presencia de bandas oligoclonales. Se realizó PCR para virus herpes, enterovirus, y un estudio bacteriológico con resultado negativo. Se indicó serología, ANA, ANCA, crioglobulinas, todos con parámetros dentro de los rangos normales. El electroencefalograma realizado reveló una actividad de base lenta theta global; los potenciales evocados somatosensoriales mostraron retraso en miembros inferiores y superiores, siendo mayor en el hemicuerpo izquierdo. Se practicaron potenciales evocados auditivos de tallo cerebral con retraso de la latencia III-V bilateral; y potenciales evocados visuales que se encontraron retrasados bilateralmente, especialmente en el lado derecho.

Se realizó el diagnóstico de encefalomielitis aguda diseminada postinfecciosa, por lo que se indicó tratamiento con corticoides (metilprednisolona intravenosa 1g tres días

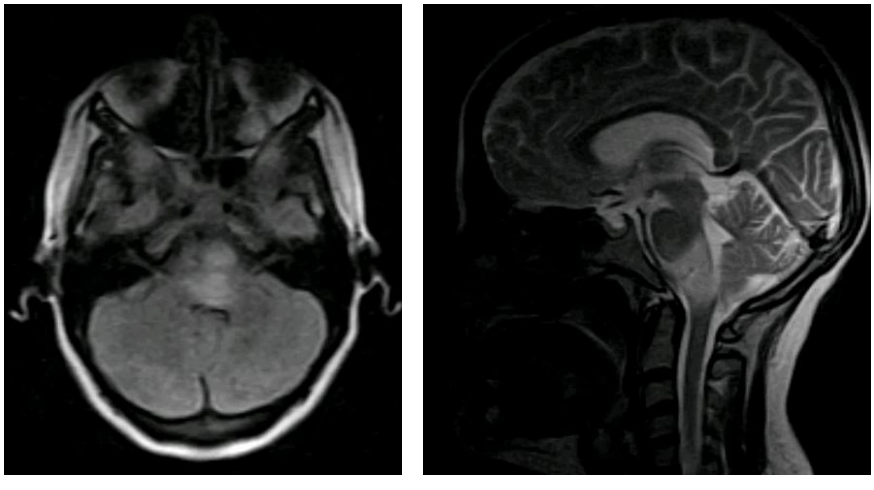

Figura 1 y 2. Resonancia magnética cerebral en secuencia FLAIR plano axial y T2 plano sagital, donde se evidencia lesión hiperintensa extensa, que ocupa casi la totalidad de bulbo y parte de protuberancia.

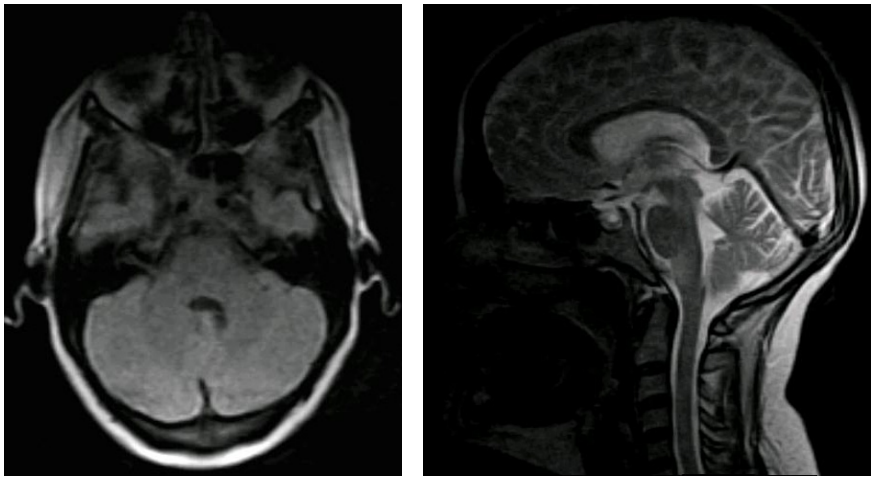

Figura 3 y 4. Resonancia magnética cerebral en secuencia FLAIR plano axial y T2 plano sagital, mostrando disminución del volumen lesional.

y 500 mg por dos días). Durante el ingreso, la paciente presentó crisis tonicoclónica generalizada, añadiéndose al tratamiento fenitoína. Al quinto día de tratamiento, en la paciente sólo permaneció presente ataxia leve de la marcha que empeoraba al cerrar los ojos. El déficit motor se redujo a una ligera hemiparesia izquierda, y asociado a midriasis del ojo derecho con reflejo fotomotor levemente enlentecido. Se realizó una toma de LCR; su análisis reportó ausencia de células y 72 mg/dl de proteínas.

Se hizo un seguimiento de la paciente con RMN de cráneo cada 3 meses por consulta durante un año y medio, en las que se observó disminución del volumen lesional previo. No se evidenció nuevas lesiones, quedando solo como secuela una hemiparesia larvada del lado izquierdo.

Discusión

La encefalomielitis aguda diseminada (EMAD) es una entidad patológica conocida por muchos nombres diferentes: encefalomielitis postinfecciosa o postvacunal, desmielinización postencefalítica, entre otros. Sin importar con que nombre se le llame, esta se define como una enfermedad autoinmune desmielinizante del sistema nervioso central (SNC). La misma suele estar relacionada a episodios recientes de infecciones virales o bacterianas, o puede presentarse luego de la aplicación de una vacuna.[6-8] A pesar de ser una patología relativamente rara, en los últimos años ha aumentado su importancia debido a la mayor difusión de los esquemas de vacunación, así como a la posible presencia de secuelas permanentes en pacientes muy jóvenes.[9]

Se cree que los fenómenos de desmielinización son promovidos por mecanismos de disregulación del sistema inmune, mediados por linfocitos T específicos contra la mielina desencadenados por infecciones o vacunas previas. La teoría patogénica por medio de la cual una proteína de superficie, de un agente infeccioso externo, semejante en estructura a una molécula de la mielina, ejercería de antígeno, motiva la denominación de encefalomielitis postinfecciosa o post-vacunal.[10]

Esta hipótesis inmunológica de la enfermedad se sustenta, experimentalmente, por la supuesta similitud de la EAD con la encefalomielitis alérgica experimental (EAE); siendo esta última, una enfermedad autoinmune desmielinizante del SNC inducida en animales de laboratorio mediante la utilización de tejido nervioso como factor antigénico;[11] y clínicamente, por la buena y rápida respuesta que presenta la enfermedad al tratamiento con corticoides.[12] Ocasionalmente se pueden encontrar casos sin ningún antecedente infeccioso previo, pudiéndose explicar por infecciones subclínicas que mantendrían la capacidad antigénica lo suficientemente conservada como para desencadenar la cascada autoinmune.[13]

El sustrato histopatológico que subyace bajo el acontecimiento desmielinizante en la EMAD, consiste en un fenómeno de infiltración perivascular, linfo-monocitario con supuesta destrucción de la vaina de mielina y relativa preservación axonal.[14] El fenómeno de pérdida de mielina se acompaña de un incremento de la concentración de agua libre secundario a la inflamación y al edema, fenómeno clave para facilitar la detección de lesiones mediante la RMN.[15]

La clínica inicial de la EMAD es variable y se encuentra condicionada por la topografía de las lesiones. Puede presentarse con síntomas infecciosos inespecíficos o, como un cuadro de disfunción neurológica aguda o subaguda. Su curso es característicamente monofásico con una evolución inicial variable pero con tendencia hacia la resolución clínica total con el tratamiento esteroideo; no obstante, se han descrito mejorías y resoluciones completas con tratamientos no esteroideos e incluso, de forma espontánea.[16-18] Este comportamiento evolutivo puede apoyar la teoría que considera que, la EMAD es más bien una disfunción transitoria y autolimitada de la mielina, que una alteración estructural irreversible de ésta.[19] El diagnóstico de EMAD constituye un reto debido al solapamiento clínico con otros procesos desmielinizantes, debiéndose realizar un seguimiento periódico por consulta.[20-21] La combinación de datos clínicos y de laboratorio, la contribución de la neuroimágen y, la ausencia evolutiva de nuevos brotes clínicos o nuevas lesiones radiológicas permiten orientar el diagnóstico de EMAD; siempre y cuando se haya excluido un proceso infeccioso activo del SNC.[22]

La tendencia evolutiva de las lesiones en la EMAD, independientemente de su distribución, las características morfológicas y el patrón de captación, disminuyen en número y tamaño de forma generalmente paralela a la mejoría clínica. A pesar de esta evolución monofásica de la EMAD; se han descrito recurrencias, bien en forma de aumento del tamaño y número de lesiones o bien, como aparición de nuevos focos en diferentes localizaciones con resolución parcial o completa de las ya existentes.[20-22]

En los casos en que se sospeche EMAD, el primer paso en el diagnóstico diferencial debe ser la realización, lo más pronto posible, de una punción lumbar con el fin de descartar la presencia de una infección viral o bacteriana del SNC; siendo imprescindible realizarla antes de empezar cualquier forma de tratamiento inmunosupresor. En los casos de EMAD, el líquido cefalorraquídeo suele mostrar pleocitosis linfocítica no específica y elevación de albúmina.[21-23]

El diagnóstico definitivo suele lograrse a través del cuadro clínico y los hallazgos presentes en la resonancia magnética. El hallazgo característico es la presencia de lesiones difusas o multifocales de la materia blanca en una RM calibrada en T2 o FLAIR. Las lesiones pueden ser grandes, confluentes y de bordes mal definidos, ocupando casi toda la materia blanca; sin embargo, lesiones pequeñas similares a las vistas en esclerosis múltiple son bastante comunes. Las lesiones suelen ubicarse en el borde de las regiones occipital y parietal, incluyendo el centro semioval. Vale mencionar que las lesiones hiperintensas en el tallo cerebral y médula espinal también son frecuentes.[23-24]

Si el tratamiento de esta enfermedad se instaura de manera temprana, mejora el pronóstico del paciente. Este tratamiento se basa en el uso de corticoides sistémicos, con mejores resultados vistos con el uso de metilprednisolona que con el de dexametasona. Puede, de igual manera, emplearse también el uso de inmunoglobulina intravenosa y plasmaféresis. En el seguimiento de los pacientes, puede observarse déficits neurológicos residuales, pero la resolución completa clínica y radiológica es la norma habitual (en torno al 90% de casos).[24-25]

Aunque la EMAD es una enfermedad de buen pronóstico, aún son necesarios estudios clínicos controlados que permitan determinar cuál es el mejor tratamiento disponible; además, son necesarios criterios diagnósticos claros para cada una de sus presentaciones clínicas. Sus manifestaciones clínicas son variadas e inespecíficas, siendo fundamentales los hallazgos de la RMN, los que confirman la sospecha diagnóstica.

En cuanto al tratamiento específico, este no está del todo definido. Es primordial establecer medidas para controlar las crisis convulsivas y controlar la hipertensión endocraneana. Por lo general, deben incluirse corticoides en dosis elevadas en todos los pacientes aunque se han visto pacientes que evolucionan espontáneamente a la recuperación.

Referencias

1. Murthy K, Faden H, Cohen M, Bakshi R: Acute Disseminated Encephalomyelitis in Children. Pediatrics 2002; 110: 21.
2. Mattson DH. Postinfectious encephalomyelitis. In: Gilman S. (Ed). Medlink-Neurobase. San Diego: Arbor Publishing. 2nd edition. 2000
3. Gendelman H.E, Wolinski JS, Jonson RT, Presuman NJ, Pezeshkpour GH, Boisset GF. Measles encephalomyelitis: lack of evidence of viral invasion of the central nervous system and quantitative study of the nature of demyelination. Annals of Neurology 1984; 28: 353-360.
4. Chowdhary J, Ashraf SM, Khajuria K. Measles with acute disseminated encephalomyelitis (ADEM). Indian Pediatr. Jan 2009; 46(1):72-4.
5. Tardieu M, Powers ML, Hafler DA, Hauser SL, Weiner HL. Autoinmunity following viral infection: demonstration of monoclonal antibodies against normal tissue following infection of mice with reovirus and demonstration of shared antigenicity between virus and lymphocytes. European Journal of Immunology 1984; 14: 561-565.
6. Tenembaum S., et al. Acute disseminated encephalomyelitis. Neurology 2007; 68:23-36
7. Stonehouse M. et al. Acute disseminated encephalomyelitis: recognition in the hands of general paediatricians. Arch. Dis. Child. 2003; 88:122-124
8. Tenembaum S., Chamoles L. Acute disseminated encephalomyelitis: A long-term follow-up study of 84 pediatric patients. Neurology 2002; 59:1224-1231
9. Marchioni E. Postinfectious inflammatory 13. disorders: Subgroups based on prospective follow-up. Neurology 2005; 65:1057-106.
10. Gómez-Gonsálvez F, Smeyers P, Menor F, Morant A, Carbonell J, Mulas F. Encefalomielitis aguda diseminada en la infancia. Estudio retrospectivo de siete pacientes. Rev Neurol 2000;30:304-10.
11. Medina C, Castillo A, Castaño S. Enfermedades desmielinizantes postinfecciosas. Rev Neurol 1997;25:1-7.
12. Burnham J, Wright R, Dreibasch J, Murray R. The effect of high-dose steroids on MRI gadolinium enhancement in acute demyelinating lesions. Neurology 1991;41:1349-54.
13. Baum P, Barkovich AJ, Koch T, Berg B. Deep gray matter involvement in children with acute disseminated encephalomyelitis. AJNR 1994;15:1275-83.
14. Singh S, Alexander M, Korah IP. Acute disseminated encephalomyelitis. MR imaging features. AJR 1999;173:1101-7.
15. Caldemeyer K, Smith R, Harris T, Edwards M. MRI in acute disseminated encephalomyelitis. Neuroradiology 1994;36:216-20.
16. Murthy K, Faden H, Cohen M, Bakshi R: Acute Disseminated Encephalomyelitis in Children. Pediatrics 2002; 110: 21.
17. Johnson RT, Griffin DE, Gendelman HE: Postinfectious encephalomyelitis. Semin Neurol 1985; 5: 180-90.
18. Johnson RT: The pathogenesis of acute viral encephalitis and postinfectious encephalomyelitis, J Infect Dis 1987; 155: 359-64.
19. Johnson RT, Griffin DE, Hirsch RL, et al: Measles encephalomyelitis. Clinical and immunological studies, N Engl J Med 1984; 310: 13741.
20. Peña JA, Montiel Nava C, Hernández F, Medrano E, Valvuena O, Cardozo J: Encefalomielitis aguda diseminada en niños. Rev Neurol 2002; 34: 163-8.
21. Coyle PK: Postinfectious encephalomyelitis. En: Davis L, Kennedy P. eds. Infectious Disease of the Nervous System. Oxford: Butterworth-Heinemann 2000; 84-108.
22. Gener B, Garaizar-Axpe C, Ruiz-Espinoza C, Prats-Viñas JM: ¿Puede la encefalomielitis aguda diseminada cursar de forma diferida?, Rev Neurol 2001; 32: 1132-5.
23. Bizzi A, Ulug A, Crawford T, Passe T, Bugiani M, Bryan N, et al. Quantitative proton MR spectroscopic imaging in acute disseminated encephalomyelitis. AJNR 2001;22:1125-30.
24. Martínez Antón A., Ramos Amador J.T., Rojo Conejo P., Gómez Sánchez E., Salinas Sanz J.A. Spectacular response of acute disseminated encephalomyelitis after high-dose steroid therapy. An Pediatr (Barc). 2005; 63:462-3.
25. Lu R.P., Keilson G. Combination regimen of methylprednisolone, IV immunoglobulin, and plasmapheresis early in the treatment of acute disseminated encephalomyelitis. J Clin Apher. 2006; 21:260-5.