ARTÍCULO ORIGINAL

Avances en el Manejo de la Patologia Neuroquirúrgica en Ecuador.

Carlos Valencia Calderón,[1,2] Rodolfo Bernal Carrillo,[2] Ana Calderón Valdiviezo,[3] Catalina Vásquez Hahns[4]

Introducción

La formación es una necesidad ineludible, una herramienta fundamental y una obligación ética para los profesionales que deben ejercer con rigor los cometidos relacionados con el cuidado del paciente.

En ciencias de la salud, esta formación implica hábito de estudio y actitud de actualización médica y tecnológica en cada uno de los campos de la ciencia en salud que nos concierna.

Gracias a los avances tecnológicos, la Neurocirugía ha cambiado de forma extraordinaria en los últimos 10 años. La palabra clave para operar en el cerebro es "exactitud."

La aplicación de las nuevas tecnologías a la neurocirugía ha permitido un aumento del 20% en los tumores del cerebro que se pueden operar, y que hasta hace poco se encontraban en zonas consideradas prohibidas por su inaccesibilidad.

El 70% de los tumores cerebrales son malignos, y la intervención necesaria para su eliminación necesita "muchísimo cuidado" para no ocasionar traumatismos en el cerebro y secuelas en el paciente.

Con el desarrollo de esta tecnología, con base en los computadores, se han introducido nuevos equipos de atención, como los de cirugía estereotáxica, la evolución en las técnicas de neuroimagen, la neuronavegación, la neuroendoscopia, así como la aparición de instrumental especializado para cirugía de la base craneal, equipos de alta velocidad para corte óseo, aspiración ultrasónica, cirugía guiada por fluorescencia con ácido aminolevulínico (5-ALA), quirófanos inteligentes y la reciente disponibilidad de pruebas radiológicas de neuroimagen instaladas en las salas de quirófanos.

La cirugía estereotáxica: es una forma de intervención quirúrgica mínimamente invasiva, que utiliza un sistema de coordenadas tridimensional para localizar pequeños objetivos anatómicos dentro del cerebro: mediante un marco colocado en la cabeza del paciente se toman imágenes de diagnóstico (tomografías o resonancias). Estas imágenes obtenidas generan una información referenciada en dicho marco, calculada por el computador. A través de unas coordenadas se determina cómo llegar a cualquier sitio del cerebro, con un margen de error menor de tres milímetros, y así efectuar procedimientos diagnósticos (biopsias de tumores cerebrales) y terapéuticos (en enfermedades como el Parkinson, epilepsia, dolor, drenajes de hematomas profundos (Tablas 1a-b) (Fig. 1).

Tabla 1a.

Componentes de la cirugía estereotáxica con marco
1. Un atlas estereotáxico de estructuras anatómicas objetivo.
2. Una guía estereotáxica
3. Un localizador y un marco estereotáxico de referencia

Tabla 1b.

Procedimiento de la cirugía estereotáxica con marco
1. Bajo anestesia local el marco se fija a la cabeza del paciente mediante tornillos especiales (dos en la región frontal y dos en la región parieto-occipital); la situación exacta de los pines (tornillos) se determina basándose en la localización de la lesión. Se coloca el localizador.
2. Se realiza la prueba de neuroimagen (TC o RM). La imagen obtenida en conjunción con el localizador, permite al neurocirujano calcular la posición exacta 3D de la región de interés mediante la intersección de las proyecciones.
3. El neurocirujano obtiene, en una estación de trabajo computarizada, los parámetros que requiere el marco estereotáxico con el que el paciente será intervenido.

El progreso tecnológico de los equipos de tomografía y resonancia magnética ha posibilitado la adquisición de imágenes volumétricas y la reconstrucción tridimensional del cráneo y del cerebro. De esta manera, la superficie de la piel y (cuando se usa la tomografía) del cráneo pueden ser usadas como referencia para localizar una estructura intracraneal en lugar de utilizar un marco estereotáctico. De esta manera nace el concepto de estereotaxia sin marco que utiliza la tecnología de la neuronavegación (Fig 2).

La neuronavegación: consiste en una sofisticada tecnología informática que tiene como soporte físico un potente computador que incluye un software específico que procesa las imágenes neurorradiológicas digitalizadas (proceso denominado planificación (Fig. 3).) y las interacciona y empareja punto por punto con las estructuras anatómicas reales obteniendo un mapa neuroanatómico en 3D a través de un proceso llamado registro (Fig. 4). La precisión y la seguridad a la hora de localizar la lesión, la elección de la mejor ruta a seguir para abordarla sin dañar

[1] Investigador Prometeo de la Secretaría Nacional de Educación Superior, Ciencia, Tecnología e Innovación
[2] Servicio de Neurocirugía
[3] Sección de Neuropsicología
[4] Gerente
Hospital Pediátrico Baca Ortiz. Ministerio de Salud Pública del Ecuador

Correspondencia
Dr. Carlos Valencia Calderón.
Servicio de Neurocirugía
Hospital Pediátrico Baca Ortiz
Ministerio de Salud Pública de Ecuador.
E-mail: carlos.valencia@sen.es

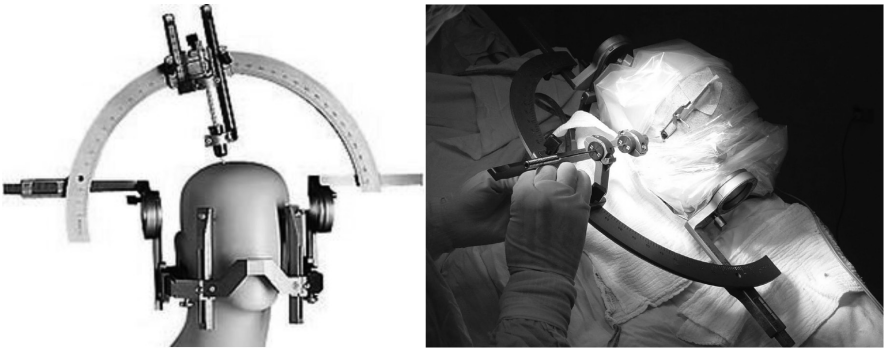

Figura 1. Panel A (izq): Marco de estereotáxia colocado sobre una cabeza fantoma.
Panel B (der): Marco de estereotáxia fijado sobre la cabeza de un paciente en pleno proceso de intervención quirúrgica.

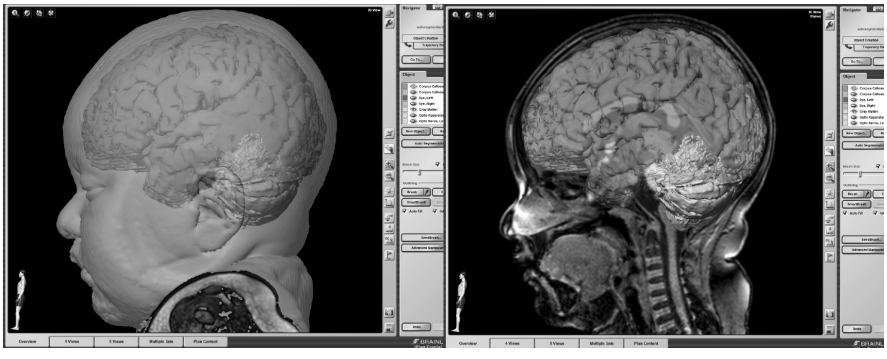

Figura 2. Panel A (izq): Reconstrucción 3D de una RM 3T de alta definición en la que se puede observar la silueta cráneo-facial de un niño de 4 años, con el cerebro y el cerebelo semitransparentes. Panel B (der): el mismo caso del panel A en el que se visualiza la anatomía propias de un estudio RM sagital, pero potenciado por las imágenes semitransparentes de las estructuras intracraneales. El neuronavegador permite atribuirle cualquier color a las diferentes estructuras anatómicas.

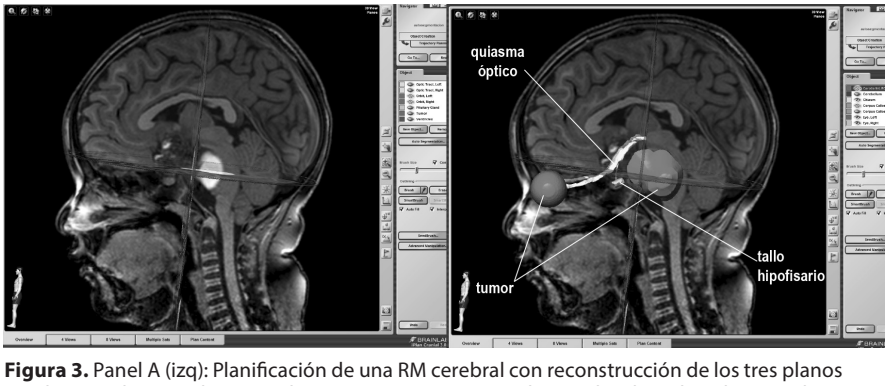

Figura 3. Panel A (izq): Planificación de una RM cerebral con reconstrucción de los tres planos (axial, coronal y sagital) que evidencia un tumor contrastado que desplaza dorsalmente al tronco encefálico. Panel B (der): El mismo caso, donde las aplicaciones de la neuronavegación han permitido segmentar las estructuras y darle un color según preferencia del cirujano. El tumor, que en el posterior estudio anatomopatológico fue informado como un craneofaringioma, ocasionaba sobre elevación del quiasma óptico y elongación del tallo hipofisario.

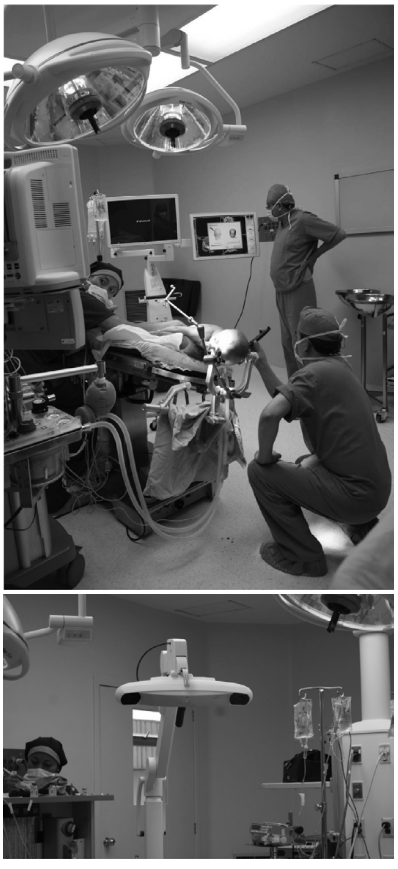

Figura 4. Con el paciente bajo anestesia general, colocado en posición quirúrgica y la cabeza fijada con el craneostato en que se adapta una pieza en forma de estrella con tres esferas reflectantes, el cirujano utiliza un puntero especial con el que va adquiriendo diferentes puntos de la cabeza del niño, con lo que se va generando una imagen tridimensional del cráneo (panel A), previa captura de esos movimientos por una cámara infrarroja (panel B) que transmite la información al neuronavegador.

Tabla 2a.

Ventajas de la cirugía guiada sobre la cirugía convencional
1. Permite incisiones más pequeñas y precisas de la cirugía convencional.
2. Facilita la detección y la resección de tumores residuales.
3. Acorta el tiempo de cirugía.
4. Reduce complicaciones
5. Minimiza el uso de Rx en el quirófano

Tabla 2b.

Principio de la neuronavegación o estereotáxia sin marco.
1. Adquisición digital de imágenes de alta definición de una tomografía o una resonancia magnética cerebral, grabadas en formato CD o DVD.
2. Se cargan estás imágenes en la estación de trabajo del neuronavegador y se realiza la planificación de la intervención.
3. En el quirófano, con el computador del neuronavegador (en el que previamente se han cargado las imágenes del paciente) confirmamos la localización exacta de las dianas a intervenir y hacemos el registro o emparejamiento de estas imágenes con la anatomía craneal o espinal del paciente ya anestesiado y colocado en la posición deseada.
4. Una vez completado el registro, la computadora hace una reconstrucción en 3D y localiza el cerebro del paciente en el espacio con la respectiva lesión.

Tabla 2c.

Ventajas de la neuronavegación sobre la estereotáxia con marco.	
1.	Sencillez de uso e instalación
2.	Usos pediátricos
3.	Mayor comodidad para el paciente

otros tejidos adyacentes y la extirpación radical de la misma son algunas de las principales ventajas de esta técnica (Tablas 2a-c) (Fig 5). Sus principales inconvenientes son el posible movimiento del paciente o del sistema y, el desplazamiento de las estructuras anatómicas (por edema cerebral, o al realizarse la descompresión de las mismas tras salida de líquido cefalorraquídeo). El error de cálculo que resulta del desplazamiento de las estructuras intracerebrales puede corregirse con la adquisición de sucesivas imágenes intraoperatoria mediante un equipo de TC o RM intraoperatorio (ver más adelante), compatible con los equipos de neuronavegación y que permiten continuar con la neuronavegación en tiempo real.

La *tractografía por tensor de difusión (DTI)* como sistema de planificación prequirúrgica y de guía intraoperatoria: La extirpación de lesiones cerebrales en el interior o adyacente a áreas elocuentes tiene el riesgo de lesionar fibras subcorticales que nacen de ellas. La tractografía por DTI comienza a ser una herramienta importante de planificación prequirúrgica.[1] El haz cerebral más estudiado es el corticoespinal, y antes de operar una lesión en esta zona crítica es importante considerar la posibilidad de localizar las vías subcorticales prequirúrgicamente utilizando la tractografía asociada a un sistema de neuronavegación. Los tractos pueden ser vistos desplazados, infiltrados o disminuidos de calibre por una determinada lesión.[2] (Fig. 6)

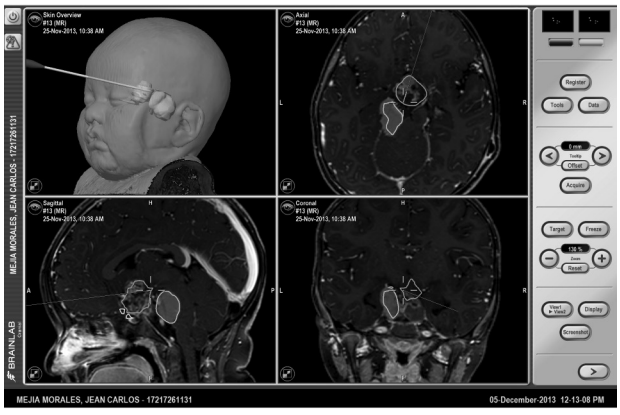

Figura 5. Tomas intraoperatorias de la neuronavegación durante el proceso de remoción tumoral. Nótese que el neuronavegador permite identificar los instrumentos quirúrgicos previo reconocimiento de los mismos (eliminar el nombre del paciente).

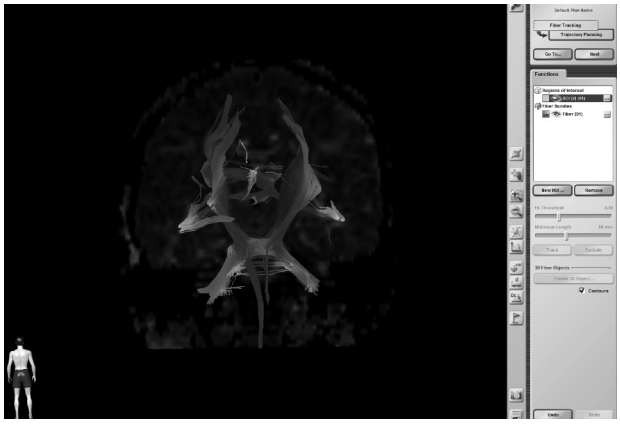

Figura 6. Tractografía: Estudio de alta resolución con RM de 3T planificado en una estación de trabajo de neuronavegación que permite observar la tractografía de la corona radiata, y los tractos corticoespinales bilaterales. Obsérvese que el tracto corticoespinal derecho es de menor calibre que el izquierdo y que se correlaciona con la clínica de hemiparesia izquierda severa crónica del paciente al que se le realizó el estudio.

La neuroendoscopia: La neuroendoscopia permite reducir la invasividad al espacio intracraneano, evitando el trauma excesivo del cerebro y disminuyendo el riesgo de déficit neurológico postoperatorio. La neuroendoscopia es una técnica mínimamente invasiva que provee un acceso rápido a la patología a tratar mediante pequeños orificios craneanos, de esta manera se evita la necesidad de abordajes craneanos amplios y retracciones del tejido cerebral.

La técnica se realiza mediante un instrumento específico que es el neuroendoscopio (rígido o flexible) acoplado a un sistema de registro en tiempo real de cámara y video. El neuroendoscopio se introduce en el sistema ventricular (cavidades intracerebrales que contienen líquido cefalorraquídeo) o en el espacio subaracnoideo permitiendo el tratamiento de distintas patologías: hidrocefalias, tumores intraventriculares, quistes aracnoideos, tumores quísticos intracerebrales, hematomas, entre otras. La neuroendoscopia es también un excelente complemento de la cirugía clásica a cielo abierto, permitiendo una mejor visualización

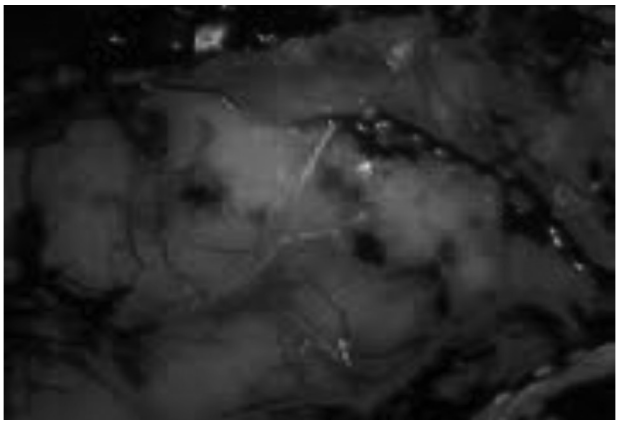

Figura 7. Imagen intraoperatoria que muestra la fluorescencia de un tumor glial maligno observada por un microscopio quirúrgico tras inyección de ácido 5-aminolevulínico

Figura 8. Quirófanos inteligentes con todas las prestaciones que se comentan en el texto.

(en calidad y en ángulo de exposición) y tratamiento de la patología abordada por técnicas microquirúrgicas.

El aspirador ultrasónico: En neurocirugía oncológica "la resección debe ser lo más amplia posible;" pues una resección total llevaría a la curación (al menos teóricamente) y una parcial o sub-total permitiría que los coadyuvantes del tratamiento oncológico actúen sobre zonas más circunscritas, todo lo cual ha sido posible con la utilización del microscopio quirúrgico, coagulador bipolar, y el aspirador ultrasónico. Tres instrumentos con los cuales hoy la neurocirugía estándar no sería posible.

El aspirador ultrasónico está compuesto de un tubo de succión conectado a un generador de ultrasonidos y a una fuente de suero; este tubo emite un rayo ultrasónico capaz de fragmentar, destruir y emulsionar el tejido tumoral antes de ser absorbido y con poca repercusión sobre estructuras vecinas. Este rayo se acompaña de irrigación de suero fisiológico que facilita la aspiración de los fragmentos, su radio de acción es de 2 mm y hace hemostasia de vasos pequeños.

Se utiliza en neurocirugía para la resección de todo tipo de tumores intracraneales y espinales, facilitando y acortando el tiempo quirúrgico y el sangrado del paciente. Este instrumento tiene una capacidad de aspiración-resección tumoral mucho más potente que el aspirador convencional.

Los parámetros de potencia de ultrasonidos, irrigación y aspiración son variables y, con experiencia, podemos irlos adaptando a las características del tejido tumoral.

La resección de gliomas cerebrales guiada por fluorescencia: Es una moderna técnica utilizada para la resección de los tumores gliales malignos mediante la administración de ácido 5-aminolevulínico (5-ALA), un precursor de la hemoglobina que provoca síntesis y acumulación de porfirinas en varios epitelios y tumores altamente agresivos. Bajo determinadas circunstancias ópticas, el microscopio permite apreciar el fenómeno de fluorescencia que se produce cuando la luz absorbida por una materia produce una excitación molecular de tal suerte que la materia reemite en una diferente y mayor longitud de onda. El microscopio quirúrgico recibe determinadas modificaciones, lo cual permite la observación del fenómeno fluorescente, aunque conlleve un evidente empobrecimiento de las imágenes anatómicas intraoperatorias, por lo que la resección debe llevarse a cabo alternando el uso de luz blanca convencional y la luz azul-violeta de la fluorescencia[3] (Fig. 7). Este es un procedimiento que paulatinamente va introduciéndose en el país.

Los quirófanos inteligentes: son salas quirúrgicas altamente funcionales, ergonómicas, con integración de equipos, manejo digital de la información y conectividad con el exterior. En estos quirófanos los equipos y sistemas se instalan en brazos suspendidos del techo (lámparas scialíticas con cámaras incorporadas, monitores, neuronavegador, etc) y se eliminan las conexiones e instalaciones en el piso, varios monitores y pantallas visualizan la información mediante tecnología de video y sonido de alta definición, cámaras de endoscopia de alta definición, y un centro de control o estación de trabajo (equipo de documentación digital, comunicación con pacs, computadora para administración de enfermería) permite la integración de equipos e incorpora funciones de comunicación, neuronavegación y cirugía video asistida mediante telemedicina. El trabajo interdisciplinario juega un papel fundamental en la etapa de planificación de un quirófano inteligente, donde profesionales médicos, arquitectos, ingenieros y enfermeras deciden conjuntamente cual es la mejor ubicación de cada uno de los componentes (Fig. 8)

Sin embargo, la tecnología ha dado un paso más y, en los últimos años han aparecido los sistemas de neuroimagen intraoperatorios, como la tomografía y la resonancia magnética intraoperatorias, que permiten ver imágenes en tiempo real del lugar del cerebro que tiene la lesión a tratar. La utilización de la RM intraoperatoria incrementa el porcentaje de resección de los tumores, dando como resultado una morbilidad posoperatoria más baja.[4] De estos últimos aparatos, por su elevado costo (inversión de 3,2 millones

de euros) hay unos 70 en el mundo, de ellos una docena en Europa, y ninguno, de momento, en nuestro país.

Ante la emergencia constante de nuevos avances tecnológicos, el médico actual tiene nuevas responsabilidades como son la de saber priorizar las necesidades, ser crítico con las modas y escéptico del marketing en Medicina, sobre todo cuando su toma de decisiones incide en el gasto sanitario.

Como miembros de las Sociedades Ecuatorianas de Neurología y Neurocirugía, estamos satisfechos de que la alta tecnología se esté introduciendo progresivamente en los quirófanos de nuestra exigente especialidad y que los gestores tras valorar la relación coste-beneficio de cualquier inversión tecnológica, faciliten la adquisición de dichos equipamientos por costosos que sean. Esto no significa que en los servicios de neurocirugía, donde no se dispone de estas herramientas, se realice una peor calidad asistencial y ni mucho menos llevarnos a considerar que la tecnología sea el elemento central de la atención médica ya que como decía Santiago Ramón y Cajal, la mejor herramienta quirúrgica es la mano del cirujano, aunque no es menos cierto que un sastre no puede confeccionar un traje a medida sin unas buenas tijeras.

Sabemos que los recursos son limitados, pero no nuestras ilusiones, sin embargo, debemos reconocer con humildad que la Medicina no lo cura todo a pesar de la alta tecnología, pero no debemos perder la esperanza en conseguirla. A pesar de estas limitaciones seguimos manteniendo las cotas de calidad en nuestra práctica clínica, siguiendo unos criterios de máxima efectividad asistencial con un coste razonable, tratando de conseguir la mayor satisfacción social.

Esta innovación en neurocirugía no se refiere exclusivamente a la innovación tecnológica, sino más bien al contrario, implica una nueva forma de actuación basada fundamentalmente en la imaginación, responsabilidad social, compromiso ético y apertura hacia nuevos horizontes. Puede que las máquinas sean más exactas que los humanos, pero no hay que olvidar que la máquina no sabe interpretar lo que ve, por lo que no puede tomar decisiones ni asumir responsabilidades: eso queda para nosotros.

Referencias

1. Arfanakis K, Gui M, et al. Optimization of White matter tractography for pre-surgical planning and image-guided surgery. Oncol Rep. 2006;15:1061-4
2. Helton KJ, Week JK, et al. Diffusion tensor imaging of brain-stem tumors: axonal degeneration of motor and sensory tracts. J Neurosurg Pediatrics. 2008;1:270-6
3. Stummer W, Pichlmeier U, et al. ALA-Glioma. Study Group. Fluorescence-guided surgery with 5-aminolevulinic acid for resection of malignant glioma: a randomized controlled multicenter phase III trial. Lancet Oncol. 2006;7:392-401.
4. Nimsky C, Ganslandt O, et al. Preoperative and intraoperative diffusion tensor imaging-based fiber tracking in glioma surgery. Neurosrgery. 2005;56:130-7).
5. Neuronavegación. Youtube.com. Acceso el 20 de Marzo de 2013. http://www.youtube.com/watch?v=9c-BrKjYJik
6. Neuronavegador. Youtube.com. Acceso el 20 de Marzo de 2013. http://www.youtube.com/watch?v=hXhLP-bt6Rg