REPORTE DE CASO CLÍNICO

Hemangioblastoma Sólido de Cerebelo. Presentación de un Caso y Revisión de la Literatura.

Jimmy Achi Arteaga,[1] David Martínez Neira,[1] Bolívar Cárdenas Mera,[1]
Jacques Lara Reyna,[1] Martha Burgos Morales,[1] Carlos Cevallos Chonillo[2]

Resumen

El hemangioblastoma es una neoplasia infrecuente, benigna y altamente vascular que suele observarse en el cerebro, médula espinal y retina. Puede ser sólido o quístico y aproximadamente el 25 a 40% de ellos están asociados al síndrome de Von Hippel-Lindau. Las manifestaciones clínicas de los hemangioblastomas son inespecíficas y dependen de la localización del mismo y del patrón de crecimiento. A pesar de su gran vascularización, en raras ocasiones los hemangioblastomas se presentan con sangrado en forma de hemorragia intraparenquimatosa o intramedular o como hemorragia subaracnoidea. El diagnóstico definitivo de los se lo realiza por anatomía patológica. En cuanto al tratamiento de los hemangioblastomas, la microneurocirugía es la terapia de elección con el objetivo de la resección completa del mismo. La embolización endovascular preoperatoria de los vasos nutricios puede ser útil en casos selectos ya que el principal riesgo de esta cirugía es el sangrado intraoperatorio. Se presenta el caso de una paciente de sexo femenino de 25 años de edad diagnosticada con hemangioblastoma en hemisferio cerebeloso derecho e hidrocefalia por lo cual fue tratada en distintos tiempos quirúrgicos: colocación de valvula de presión media, craniectomía suboccipital, embolización supraselectiva de vasos nutricios y exéresis de la masa tumoral.

Palabras clave: Hemangioblastoma cerebeloso, embolización endovascular, tumores cerebrales.

Abstract

Hemangioblastoma is an uncommon benign and highly vascular tumor that is usually observed in the brain, spinal cord and retina. It may be solid or cystic and approximately 25 to 40% of them are associated with von Hippel-Lindau syndrome. Clinical manifestations of hemangioblastoma are nonspecific and they depend on the location and growth pattern of the tumor. Despite its great vascularity, they rarely manifest themselves with hemorrhage and when they do, intraparenchymal bleeding, intramedullary hemorrhage or subarachnoid hemorrhage may be observed. The definitive diagnosis of HB is the pathologic exam. The treatment of choice for hemangioblastoma is microneurosurgery in order to make a complete resection. Preoperative endovascular embolization of feeding vessels may be useful in selected cases as the main risk of this surgery is intraoperative bleeding. We present a case of a 25 years old female diagnosed with right cerebellar hemisphere hemangioblastoma and hydrocephalus, therefore treated through various surgical stages: placing of a medium pressure valve, suboccipital craniectomy, supraselective embolization of feeder vessels and finally extirpation of the tumor mass.

Keywords: Cerebellar hemangioblastoma, endovascular embolization, brain tumors.

Rev. Ecuat. Neurol. Vol. 22, N° 1-3, 2013

Introduction

El hemangioblastoma (HB) es una neoplasia infrecuente, benigna (grado I de la OMS), altamente vascular, bien demarcado, de lento crecimiento, de características sólidas o quísticas, sin origen celular específico. Constituyen 1 a 2% de los tumores intracraneales primarios y de 7 a 10% de los tumores de fosa posterior, siendo ésta la ubicación más frecuente.[1,2]

Reporte de Caso

Presentamos a una paciente de sexo femenino de 25 años de edad, con antecedentes personales de dislexia; que acude a nuestra casa de salud transferida de otra unidad de atención hospitalaria por presentar cuadro clínico de 24 horas de evolución, caracterizado por pérdida momentánea de la conciencia, cefalea de moderada intensidad, vómitos en escopetazo en número indeterminado, episodios de movimientos tónico clónicos generalizados y una amaurosis de un mes de evolución aproximadamente.

Al momento del ingreso, se encuentra a la paciente en vigilia, poco colaboradora con el interrogatorio. Presión arterial 130/80 mmgHg, FC: 78 LPM, FR: 19 RPM, temperatura de 37,2 C. GCS: O3 V5 M6 = 14/15; pupilas de 4 mm simétricas e hiporreactivas al estímulo luminoso; datos sugeren-

Hospital Luis Vernaza – Servicio de Neurocirugía
Estudiante de Medicina. Facultad de Ciencias Médicas. Universidad Católica de Santiago de Guayaquil.

Corresponding author:
Jimmy Achi-Arteaga
Hospital Luis Vernaza, Servicio de Neurocirugía
Guayaquil, Ecuador
E-mail: jimmyachi@gmail.com

tes de disminución de agudeza visual, con nula percepción de objetos por parte de la paciente en su campo visual.

Se obtuvieron imágenes de resonancia magnética simple y contrastada con gadolinio, en donde se evidenció dilatación del sistema ventricular, desplazamiento del tallo cerebral, lesión intraxial en hemisferio cerebeloso derecho, hipointensa en T1, hiperintensa en T2 y secuencia FLAIR con intensa captación del contraste (Figuras 1 y 2).

Posterior al análisis del cuadro clínico de la paciente por parte del staff de neurocirugía, y de otros servicios de especialidades tales como endocrinología y oftalmología; se procedió a realizar el enfoque terapéutico para abordar esta patología. Es de mencionar, que dicho enfoque quirúrgico fue planeado en varios tiempos, ya que la patología en sí, podría acarrear complicaciones propias del manejo quirúrgico, las mismas que mencionamos a continuación.

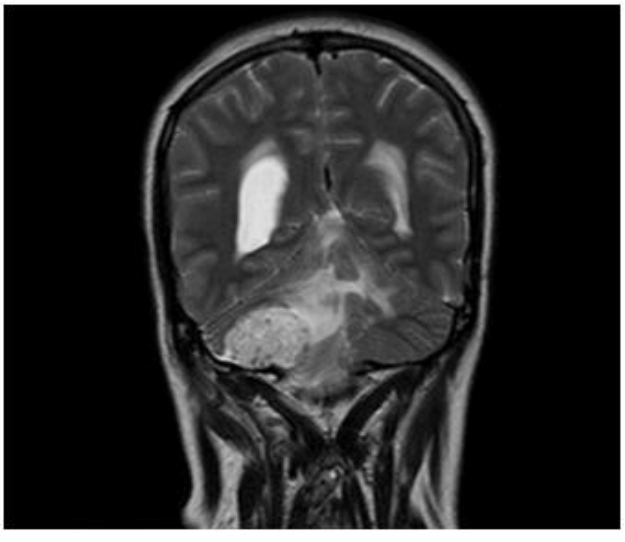

Figura 1: Lesión hiperintensa en T2 en hemisferio cerebeloso derecho..

Figura 2: Lesión hiperintensa en secuencia FLAIR posterior a contraste con gadolinio en hemisferio cerebeloso derecho.

En primera instancia, se decidió colocar una válvula de presión media para corregir la hidrocefalia obstructiva y así aliviar el cuadro de cráneo hipertensivo que producía el efecto de masa del tumor.

Posteriormente se decidió realizar una arteriografía digital de vasos cerebrales, ya que llamaba la atención la gran captación de contraste que marcaba la lesión y cuyos resultados fueron: carótida externa derecha: ramos de arteria meníngea dan blush a lesión expansiva en región hemisferio cerebeloso derecho; vertebral derecha: blush tumoral proveniente de arteria cerebelosa postero inferior. (Figuras 3 y 4)

Una vez obtenidos los resultados angiográficos, se procedió a la realización de una craniectomía suboccipital

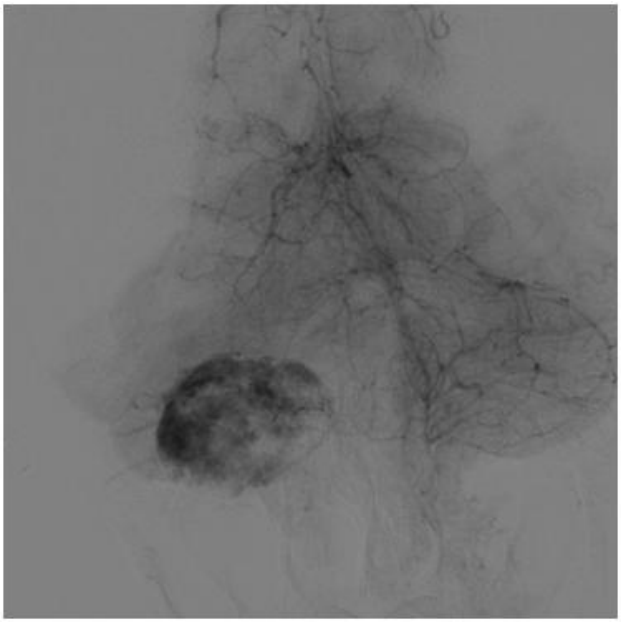

Figura 3: Proyección AP de arteriografía diagnostica. Blush tumoral.

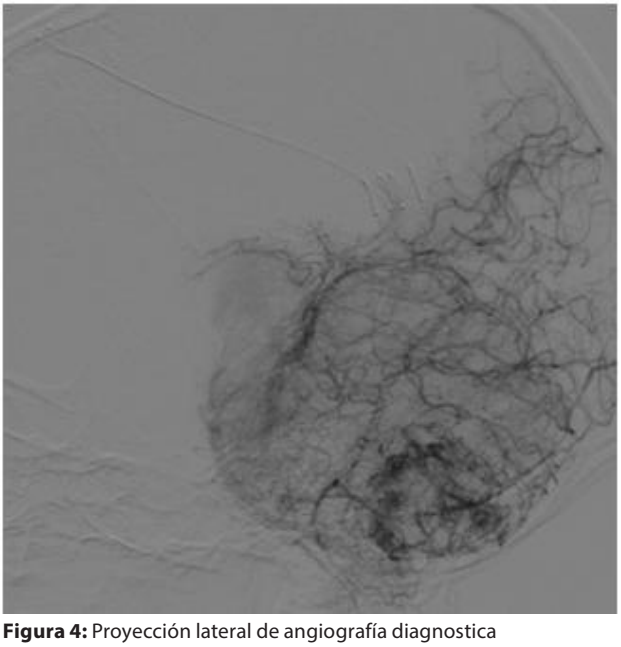

Figura 4: Proyección lateral de angiografía diagnostica

y duroplastia con liberación de la tensión en fosa posterior, enfocándonos en la futura embolización ultraselectiva de vasos nutricios del tumor que se realizó a los dos días posteriores, y la que se logró mediante el uso de partículas, obteniendo una obliteración de un 95% aproximadamente de la irrigación del tumor. (Figura 5 y 6)

Al día siguiente de la embolización del tumor, y teniendo a la paciente bajo cuidado del Servicio de Medicina Crítica, se realizó la exéresis de la lesión tumoral. Se evidenció lesión intraxial con signos de hipervascularización anómala en hemisferio cerebeloso derecho, el mismo que fue removido satisfactoriamente

Paciente pasó a cuidados intensivos con una remoción satisfactoria del tumor cerebeloso, y permaneció en un postoperatorio de aproximadamente 2 semanas, debido a complicaciones respiratorias. Pasó a hospitalización, teniendo una evolución favorable y fue dada de alta para seguimiento por consulta externa.

El estudio de patología reportó lo siguiente: proliferación de vasos capilares y tapizados por células endoteliales de citoplasma de aspecto vacío. Las células sin atipias, ni mitosis, con imunomarcación positiva para cd 34, inmunomarcación positiva en las células estromales con s -100. Diagnóstico histopatológico: hemangioblastoma de cerebelo.

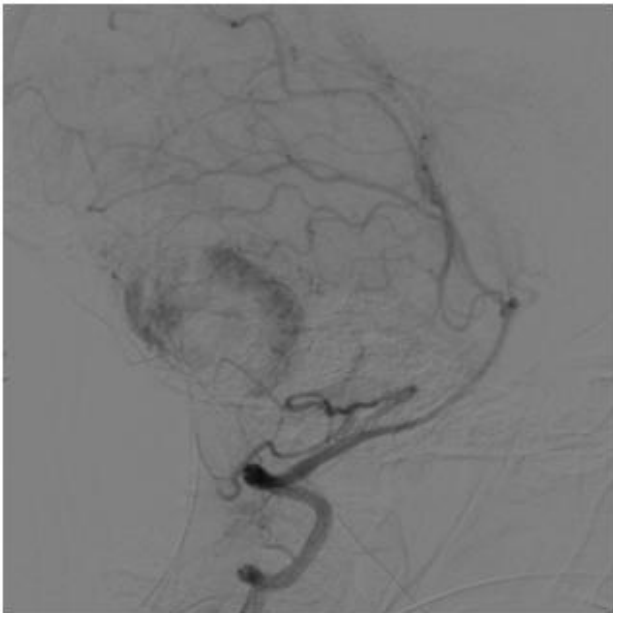

Figura 5: Proyección durante la embolización ultraselectiva

Figura 3: Proyección durante la embolización ultraselectiva

Discusión

El HB es una neoplasia infrecuente, benigna (grado I de la OMS), altamente vascular, bien demarcado, de lento crecimiento, de características sólidas o quísticas, sin origen celular específico.[1,2] En el sistema nervioso central (SNC) se presentan en el cerebro, la médula espinal y la retina. Rara vez aparecen en las raíces o nervios periféricos.[1,2]

Constituyen de 1 a 2% de los tumores intracraneales primarios y de 7 a 10% de los tumores de fosa posterior siendo ésta la ubicación más frecuente. De los tumores de la médula espinal, los HB son responsables de 3 a 13%. Los HB de la retina son histológicamente idénticos a los HB del SNC. Menos de la mitad de los HB, de 25 a 40% (pero más de 50% de los HB de la retina), están asociados a la enfermedad de von Hippel-Lindau (VHL).[1,2,3]

Por lo general, los HB son lesiones quísticas con un nódulo mural en 60% de los casos y sólidos en 40%. En la médula espinal suelen aparecer como una siringe.[1,2,4]

La edad de aparición del HB esporádico (no asociado a VHL) tiene su pico entre los 40 y 60 años, siendo raro en niños. Los HB asociados a VHL aparecen a edad más joven (20 a 30 años) pero rara vez en menores de 15 años. La edad de aparición media del HB de retina es 25 años.[1,2]

Los HB son más comunes en el género masculino, con una relación hombre-mujer de aproximadamente 2:1.[1,2,5]

El HB esporádico por lo general es una lesión única que ocurre el cerebelo (83-95%) o en el tallo cerebral, ocasionalmente en la médula espinal y rara vez en el cerebro afectando los lóbulos frontal, parietal, temporal o el tallo hipofisario.[1,2,4,6,7,8]

Las manifestaciones clínicas de los HB son inespecíficas y dependen de la localización del mismo y del patrón de crecimiento. Si bien son tumores benignos con patrón de crecimiento lento, pueden presentar intervalos de crecimiento a mayor velocidad y los síntomas se suelen asociar con la expansión quística que puede ocurrir con rapidez.[1,6]

La sintomatología de los tumores supratentoriales es provocada por el efecto de masa pudiendo ocasionar ce-

falea, convulsiones y otras manifestaciones según la localización.[8] En los HB de fosa posterior el cuarto ventrículo puede estar comprimido, provocando hidrocefalia y signos de incremento de presión intracraneal como cefalea (85%), náuseas y vómitos. Los síntomas focales pueden incluir ataxia de la marcha, dismetría y vértigo.[1,2,8]

Si la localización del HB es medular, puede presentarse con dolor (17%), espasticidad, debilidad, hipoestesia, hiperreflexia y alteraciones de la micción.

A pesar de su gran vascularización, en raras ocasiones los HB se presentan con sangrado en forma de hemorragia intraparenquimatosa o intramedular o como hemorragia subaracnoidea. Los HB con mayor riesgo de sangrado son los de mayor tamaño, los de localización medular y los de tipo sólido.[1,2,8]

Los HB retinianos pueden ser asintomáticos durante años. Pueden presentarse fotopsias y miodesopsias, desprendimiento de retina, hemorragia vítrea, edema macular o fibrosis pre-retiniana. La hemorragia ocular es con frecuencia la primera manifestación de VHL.[1,2]

Los pacientes con enfermedad de VHL pueden presentar con síntomas oculares o sistémicos debidos al compromiso de otros órganos y sistemas

Los pacientes pueden presentar policitemia, eritrocitosis paraneoplásica, ya sean HB esporádicos o asociados a VHL, siendo más común en los últimos. Probablemente se deba a la hematopoyesis extramedular por parte del tumor y por lo general es asintomática. La resección tumoral ha demostrado cura permanente de la poliglobulia en estos pacientes.[1,9]

El VHL es un trastorno autosómico dominante que ocurre debido a una mutación del gen supresor localizado en el cromosoma 3p25-26 y que se caracteriza por la asociación de hemangioblastomas del sistema nervioso central y retina, carcinoma de células renales, quistes viscerales, feocromocitoma adrenal y cistadenoma papilar del epidídimo, dependiendo el caso.[8]

Por lo general, en pacientes con VHL, los HB son múltiples, aparecen como lesiones de diferentes tamaños localizadas en cerebelo, tallo cerebral, médula espinal y retina y las manifestaciones dependen de la severidad, progresión y estado de la enfermedad. El HB retiniano es la primera manifestación en 50% de los pacientes con VHL.[2]

En lo que refiere al diagnóstico, realizar pruebas sanguíneas puede ayudar a revelar lesiones asociadas que formen parte de la enfermedad de VHL, sin embargo la búsqueda de policitemia no ayuda en el diagnóstico y no existen hallazgos específicos que orienten al diagnóstico de HB.

En adultos de edad media/avanzada, las metástasis son la masa intra-axial más común de fosa posterior, sin embargo el HB es el tumor primario intra-axial de fosa posterior más común. Los estudios de imágenes en caso de sospecha de HB deben incluir la tomografía computarizada (TC) y la imagen por resonancia magnética (IRM).[1]

La TC sin contraste muestra un quiste de baja densidad acompañado por un nódulo isodenso; en la TC con contraste el nódulo se refuerza intensamente aunque de manera poco uniforme y la angiotomografia (ATC) puede mostrar vasos nutrientes arteriales.[1]

La IRM es la técnica de imagen de elección ya que define claramente la localización de la lesión y su relación con estructuras adyacentes. La imagen potenciada en T1 muestra un nódulo isointenso con el encéfalo e hiperintensidad ligera a moderada del quiste en comparación con el LCR. La potenciación en T2 y FLAIR tanto el nódulo como el quiste son hiperintensos. La potenciación de T1 con contraste por lo general muestra que el nódulo se refuerza intensamente, en menos casos muestra refuerzo de un tumor sólido y en raras ocasiones se observa una masa con refuerzo en anillo.[1]

Se considera que se debe realizar en cribado con IRM de pacientes de familias con VHL después de los 10 años de edad. Además, se debería examinar completamente la columna veretebral, ya que las lesiones medulares son comunes.[1]

Si bien el diagnóstico se establece por IRM, para HB muy pequeños se puede usar angiografía y angiografía con sustracción digital.[8] En estos casos se puede observar una masa vascular grande (quiste) o un nódulo altamente vascular.

El diagnóstico definitivo de los HB se lo realiza por anatomía patológica.[6] Desde el punto de vista macroscópico constituye una masa roja o amarilla, bien circunscrita, encapsulada, altamente vascular que toca las leptomeninges y se puede encontrar un quiste con líquido pardo-amarillento. Microscópicamente, el nódulo está formado por células estromáticas vacuoladas grandes com componente neoplásico y se reconocen tres tipos histopatológicos: juvenil, transicional y de células claras. En el primero se observan capilares de paredes delgadas y vasos dilatados; en el segundo, capilares de pared delgada y vasos dilatados mezclados con células estromales sudanofílicas; y en el tercero, hojas de células xantocrómicas con rico epitelio vascular, que en términos histopatológicos, tienen similitud con las malformaciones arteriovenosas.[1,10]

Desde el punto de vista inmunohistoquímico los HB presentan positividad para inhibina A y GLUT1 y son negativos para citoqueratina y antígeno de membrana epitelial (EMA).[1]

Los principales diagnósticos diferenciales incluye el síndrome VHL, ya que 25 a 40% de HB ocurren en el. Además, se lo debe diferenciar de las metástasis, recordando que en adultos las metástasis son la masa intra-axial más común de fosa posterior. Se lo debe distinguir también del astrocitoma pilocítico que generalmente se presenta en niños y del glioblastoma que se presenta en adultos como una masa con refuerzo irregular en anillo y de localización poco frecuente en la fosa posterior. También se debe buscar síndromes neurovasculares como la

telangiectasia hemorrágica hereditaria, las malformaciones arteriovenosas múltiples, malformaciones cavernosas y el ependimoma de células claras.[1,8]

Actualmente es posible llevar a cabo el diagnóstico de la enfermedad de VHL mediante un estudio genético, con la identificación específica de la mutación existente en el gen VHL localizado en el brazo corto del cromosoma 3 (3p25-26).[11]

En cuanto al tratamiento de los HB, la microneurocirugía es la terapia de elección con el objetivo de la resección completa del HB. La resección subtotal y las biopsias deben evitarse. La porción sólida del tumor debe ser removida en bloque con hemostasia de los vasos nutricios. Esto es suficiente para erradicar los quistes adyacentes.[1]

La embolización endovascular preoperatoria de los vasos nutricios puede ser útil en casos selectos. Ya que principal riesgo de esta cirugía es el sangrado intraoperatorio, el objetivo de esta intervención es reducir la vascularización tumoral. La misma se realiza 2 a 5 días antes de la cirugía con agentes como polyvinyl alcohol o copolimeros de ethyl-enevinyl alcohol.[8] La embolización sin embargo a veces no se puede realizar por completo y esta embolización incompleta en vez de ser un factor protector se convierte en un factor que predispone a hemorragias e inflamación del tumor, por lo que la selección de HB aptos para ser embolizados debe ser cuidadosamente meditada. Afortunadamente, la mayoría de los hemangioblastomas son pequeños y bien definidos y son pocos los que necesitan embolización prequirurgica.[8]

Para pacientes en quienes la cirugía no es posible, se puede utilizar la radioterapia y la radioterapia estereotáctica.[8]

La radioterapia estereotáctica consiste en sesiones de radiocirugía con gamma knife o con acelerador linear estereotáctico con colimadores multiláminas, que parece ser la terapia ideal en HBs bien delimitados, altamente vascularizados, pequeños y múltiples o recurrentes en pacientes con VHL.

En pacientes con VHL, el tratamiento microquirúrgico de lesiones múltiples por lo general falla. En estos pacientes los tumores son recurrentes y otros nuevos, algunos sintomáticos y otros incidentales. Es difícil elegir cuál es el tumor que debe ser resecado. Además, en estos casos la localización más frecuente es el tallo cerebral y la médula espinal, lo que incrementa la morbilidad y mortalidad operatoria. La radioterapia esterotáctica es una opción de tratamiento en los HB en áreas elocuentes.

El lo que refiere a la quimioterapia, no se han probado drogas eficaces contra los HB.[8]

Conclusión

Los HB constituyen neoplasias infrecuentes con manifestaciones clínicas inespecíficas que dependen de la localización del mismo y del patrón de crecimiento. En estos tumores el tratamiento definitivo es la resección microquirúrgica, sin embargo, la terapia endovascular juega un rol cada vez más importante en aquellos HB de mayor tamaño, debido al alto riesgo de sangrado intraoperatorio. Además, la angiografía por sustracción digital puede usarse para el diagnóstico de HB muy pequeños en los que la IRM no es concluyente.

Se recomienda la creación de protocolos que definan en qué ocasiones se debe incluir la terapia endovascular en el diagnóstico y tratamiento de este tipo de patologías tumorales.

Referencias

1. Osborn A, Salzman K, Barkovih J. Diagnóstico por imagen. Cerebro (2da Ed), Madrid: Marbán, 2011
2. Tonn JC, Westphal M, Rutka JT, Grossman, SA. Neuro-Oncology of CNS Tumors (1st Ed). Heidelberg: Springer, 2006
3. Hoon K, Ik-Seong P, Kwang Wook J. Meningeal Supratentorial Hemangioblastoma in a Patient with Von Hippel-Lindau Disease Mimicking Angioblastic Menigioma. JKNS 2013; 54:415-419.
4. Sarkari, A. & Agrawal, D. Midline basifrontal solid hemangioblastoma in non von hippel lindau syndrome patient. Journal of Neurosciences in Rural Practice 2012; 3:399-402.
5. Constans JP, Meder F, Maiuri F, Donzelli R, Spaziante R, Divitiis E. Posterior fossa hemangioblastomas. Surgical Neurology 1986; 25:269-275.
6. Elguezabal A, Diaz ML, Landayero J, Gene M, Boutayeb L, Escosa M, Sirvent J. Solid-Cystic Supratentorial Hemangioblastoma Affecting The Falx Cerebri. Report Of A Case. Neurocirugía 2010; 21:401-404.
7. She DJ, Xing Z, Liu Y, Cao DR. Supratentorial Hemangioblastomas: Three Case Reports and Review of the Literature. Clinical neuroradiology 2013; 23:243-247.
8. Capitanio J, Mazza E, Motta M, Mortini, P, Reni M. Mechanisms, indications and results of salvage systemic therapy for sporadic and von Hippel–Lindau related hemangioblastomas of the central nervous system. Critical Reviews in Oncology / Hematology 2013; 86:69-84.
9. Gläsker S, Krüger M, Klingler J, Wlodarski M, Klompen J, Schatlo B, Hippchen B, Neumann H, Van Velthoven V. Hemangioblastomas and Neurogenic Polyglobulia. Neurosurgery 2013; 72:930-935.
10. Morel C & Pichardo O. Hemangioblastoma supratentorial. Revista de Especialidades Médico-Quirúrgicas 2013; 18:280-283.
11. Navas M, Pedrosa S, Carrasco R, Pascual J, Sola, R. Hemangioblastoma quístico de la unión bulbomedular asociado a enfermedad de von Hippel-Lindau. Presentación de dos casos y revisión de la bibliografía. Neurol 2009; 48:463-468.